

COORDONATORI:
CAMELIA CRISTINA DIACONU | MIHNEA-ALEXANDRU GĂMAN



PRACTICA MEDICALĂ PENTRU STUDENȚII LA MEDICINĂ CAZURI CLINICE



Prefață

Această carte este un proiect comun al studenților, membri ai Societății Studenților în Medicină din București și, totodată, membri ai secției naționale române a Uniunii Medicale Balcanice. Un astfel de proiect își aduce contribuția lui originală, care merită subliniată. Demonstrează încă o dată potențialul școlii românești de medicină, rezervorul uriaș de energie, talent și inteligență al tinerei generații, care nu așteaptă decât să fie scos la lumină.

În anul 2016, am înființat secția de studenți a Uniunii Medicale Balcanice, o premieră absolută în istoricul acestei organizații. Așa cum, în 1932, Uniunea Medicală Balcanică a fost înființată la inițiativa unui medic român, pentru prima dată, tot în România, s-a înființat și o secție de studenți a acesteia, care sper să fie un model pentru celelalte țări balcanice membre. Mulți studenți entuziaști și energici ai Universității de Medicină și Farmacie „Carol Davila” din București au aderat la această secție, care le poate oferi posibilitatea de dezvoltare profesională într-un context internațional. Aceștia s-au implicat fără ezitare în proiectele Uniunii Medicale Balcanice, de la participarea cu lucrări științifice la congresele internaționale ale acesteia, până la editarea volumului de față și a altora asemănătoare. Îi felicit călduros pentru activitatea lor, care reprezintă pentru mine un puternic imbold și o sursă de bucurie.

Cartea de față reprezintă o colecție „proaspătă” de cazuri clinice din diverse specialități, care au ca prim autor un student. Sunt cazuri clinice pe care studenții le-au întâlnit în cursul stagiilor de practică medicală, în diverse clinici universitare din București, și care le-au pus la încercare raționamentul clinic. I-au provocat să integreze teoria cu practica, să înțeleagă limitele medicinei și problemele potențiale, necesitatea folosirii în mod potrivit a resurselor pe care medicul le are la îndemână, să facă diferența dintre un translator de cuvinte și un interpret al sensurilor. Știu că debutul publicistic nu a fost ușor pentru mulți dintre ei, ca niciun debut, de altfel. Este important, însă, ca studenții

să își dezvolte abilitățile clinice, apoi să învețe să aibă încredere în ele. Excelența clinică se obține prin anamneză atentă, examen clinic și teste paraclinice. Datele obținute prin acestea sunt necesare, pentru a ne ridica întrebări în legătură cu mecanismele apariției unei boli, pentru a formula un diagnostic diferențial complet și pentru a iniția un plan de tratament. Uneori, volumul mare de informații clinice și paraclinice, cât și cel al intervențiilor terapeutice posibile pot crea un bombardament informațional asupra studenților, cărora le este greu să integreze aceste informații. Dezvoltarea încrederii este esențială, pentru formarea lor ca medici. Imersia studenților direct în „oceanul clinic“ este întotdeauna eficientă, deoarece realitatea, complexitatea și limitările pe care le avem în practica zilnică prezintă câteva capcane pe drumul către o practică exemplară. Continu să cred că un algoritm corect de decizie clinică are un impact mult mai mare asupra prognosticului și evoluției unui bolnav, decât intervențiile tehnologice. Studenții trebuie să învețe să formuleze ipoteze clinice, care ulterior trebuie testate. Câți dintre noi ne mai permitem, însă, luxul de a avea timp pentru a gândi?

Practica medicinei trebuie revitalizată printr-o abordare care să implice predare, învățare și cercetare. Spitalul este un uriaș amfiteatru, în care se învață principiile medicinei, un forum care trebuie să stimuleze o învățare activă. Pentru un cadru didactic este mai puțin important să ofere direct răspunsuri, el are datoria să îndrume studenții în direcția în care pot afla singuri rezolvarea dilemelor clinice. Medicii seniori știu că traiectoria profesională a fiecărui medic este jalonată de cazuri clinice care ne-au marcat evoluția. De aceea, implicarea tinerilor încă de pe băncile facultății de medicină în îngrijirea și prezentarea cazurilor clinice este extrem de utilă.

În încheiere, îi felicit pe toți autorii acestui volum și, în mod special, pe Mihnea-Alexandru Găman, care a reușit prin efort și voință să coaguleze ideile și intențiile colegilor săi într-o carte care sperăm să fie utilă tuturor studenților medicinisti.

Dr. Camelia Cristina Diaconu
Președinte Uniunea Medicală Balcanică

Nu este ușor pentru un student medicinist să se implice în activitatea științifică încă de pe băncile facultății, în contextul unei lipse cronice de timp liber și al unui volum considerabil de informații la care suntem expuși în fiecare zi. De altfel, este dificil chiar și pentru cei care își doresc acest lucru și pentru care găsirea unui mentor este, câteodată, un obstacol greu de depășit. Cu toate acestea, studenții în medicină nu sunt lipsiți nici de deziderate, nici de inițiativă, iar unii își doresc mereu să își depășească propriile limite. Exact acesta este contextul în care s-a zămislit acest efort editorial, în penița fragilă (sau, mai degrabă, tastatura) a unui grup de tineri studenți ai Universității de Medicină și Farmacie „Carol Davila” din București, care au ales să se dedice unui proiect care le-a consumat din puținul lor timp liber și pentru care nu se acordă calificativ sau notă (decât, poate, de către cei care vor citi acest volum), care nu saltă pe nimeni poziții în clasament și pentru care nu se primește remunerație. Și atunci, de ce? Pentru că există, printre miile de studenți, suficienți care nu se mulțumesc în a face doar „ceea ce (li) se cere”, care își doresc să se îmbogățească științific, prin dobândirea de noi cunoștințe (și nu doar să îmbogățească un *Curriculum Vitae*), care au înțeles că un medic nu trebuie să fie neapărat și cadru didactic, pentru a dori să participe la construirea unui patrimoniu științific, și care au preferat să fie *altfel* și nu *la fel*. Acest volum nu a fost scris pentru a servi unui concurs de dosare și nici nu reprezintă cartea de căpătâi a medicinei, dar nici o maculatură. Reprezintă truda unui grup de studenți, coordonați de cadre didactice sau de medici cu experiență, care și-au dorit să participe la redactarea unor prezentări de cazuri clinice, prezentări pe care le-am inclus în această carte.

Este o inițiativă atât a Societății Studenților în Medicină din București, cât și a secției de studenți a Uniunii Medicale Balcanice – secția națională română. De altfel, opt dintre prezentările incluse în acest volum au făcut subiectul „Sesiunilor Științifice Medicale”, un proiect al Departamentului de Educație Medicală din cadrul Societății Studenților în Medicină din București, care s-a axat pe organizarea de sesiuni științifice, în care s-au prezentat cazuri clinice interesante, didactice, și care și-a propus să familiarizeze studenții medicinisti cu noțiuni elementare de scriere academică, să îi învețe cum se prezintă un caz clinic și cum se redactează o prezentare de caz clinic *in extenso*.

Mulțumesc, astfel, tuturor studenților care s-au implicat în acest proiect al societății noastre, în calitate de participanți activi sau pasivi, voluntari sau organizatori, parteneri sau sponsori, și mai ales celor care s-au încumetat să facă parte din prezentul act editorial. Mulțumesc, de asemenea, tuturor cadrelor didactice sau medicilor care s-au arătat dispuși să îi coordoneze, să îi instruiască sau să le comenteze critic prezentările. Nu în ultimul rând, aș vrea să îi mulțumesc Doamnei Dr. Camelia Cristina Diaconu, care ne servește drept mentor nouă, cât și altor generații de studenți, care și-a dedicat numeroase ore de muncă, pentru a putea concretiza acest volum, care niciodată nu a spus *nu* inițiativelor noastre, care a înțeles importanța implicării noastre în activitatea științifică și care și-a dorit să deschidă nu numai uși, ci și ferestre, pe care alții au preferat să le țină ferecate.

Mihnea-Alexandru Găman

Autori

Autori coordonatori

CAMELIA CRISTINA DIACONU

Secretar General Internațional Uniunea Medicală
Balcanică

Președinte Secția Națională Română a Uniunii
Medicale Balcanice

Șef de lucrări abilitat, Universitatea de Medicină și
Farmacie „Carol Davila“, București

Doctor în Medicină

Medic primar medicină internă, specialist cardiologie
Atestat ecografie generală, abdominală, cardiacă și
vasculară

Clinica de Medicină Internă, Spitalul Clinic de
Urgență București

MIHNEA-ALEXANDRU GĂMAN

Student, Universitatea de Medicină și Farmacie „Carol
Davila“, București

Facultăți de Medicină e Chirurgia, Università degli Studi
di Bari „Aldo Moro“, Bari, Italia

Autori colaboratori

ANDREEA GABRIELLA ANDRONESI

Asistent universitar, Disciplina Nefrologie,
Universitatea de Medicină și Farmacie „Carol Davila“,
București

Doctor în Medicină

Medic primar nefrologie, specialist medicină internă,
Clinica de Nefrologie, Institutul Clinic Fundeni,
București

TOADER DĂNUȚ ANDRONESI

Cercetător științific

Medic primar chirurgie generală

Clinica de Chirurgie generală și Transplant hepatic „Prof.
Dr. Dan Setlacec“, Institutul Clinic Fundeni, București

TUDOR ARBĂNAȘ

Asistent universitar Universitatea de Medicină și
Farmacie „Carol Davila“, București

Doctor în Științe Medicale

Medic primar gastroenterologie

Atestat ecografie generală și endoscopie digestivă
diagnostică

Spitalul Universitar de Urgență „Elias“, București

ADELAIDA AVINO

Medic rezident chirurgie plastică, estetică și microchi-
rurgie reconstructivă

Clinica de Chirurgie plastică, estetică și microchirurgie
reconstructivă

Spitalul Clinic de Urgență „Prof. Dr. Agrippa Ionescu“,
București

LAVINIA ALICE BĂLĂCEANU

Șef de lucrări Universitatea de Medicină și Farmacie
„Carol Davila“, București

Doctor în Medicină

Medic primar medicină internă, specialist cardiologie
Atestat ecografie generală, cardiacă și vasculară
Clinica de Medicină Internă, Spitalul Clinic de
Urgență „Sf. Ioan“, București

DIANA BELCIU

Medic rezident medicină internă

Clinica de Medicină Internă, Spitalul Clinic de
Urgență, București

ANDRADA BOGDAN

Medic specialist cardiologie, specializare cardiologie
intervențională

Spitalul Clinic Sanador, București

ȘTEFAN ANDREI COMAN

Medic rezident chirurgie plastică, estetică și microchi-
rurgie reconstructivă

Clinica de Chirurgie plastică, estetică și microchirurgie
reconstructivă

Spitalul Clinic de Urgență „Prof. Dr. Agrippa Ionescu“,
București

CRISTINA-NICOLETA COZMA

Medic rezident chirurgie plastică, estetică și microchirurgie reconstructivă
Clinica de Chirurgie plastică, estetică și microchirurgie reconstructivă
Spitalul Clinic de Urgență „Prof. Dr. Agripa Ionescu“, București

MIHAI CRAIU

Conferențiar universitar, Universitatea de Medicină și Farmacie „Carol Davila“, București
Doctor în Medicină
Medic primar pediatrie, supraspecializare pneumologie pediatrică
Institutul Național pentru Sănătatea Mamei și Copilului „Alessandrescu - Rusescu“, București

CATERINA DELCEA

Asistent universitar, Universitatea de Medicină și Farmacie „Carol Davila“, București
Medic specialist medicină internă, rezident cardiologie
Asistent cercetător, Departamentul Cercetare Dezvoltare
Clinica Cardiologie, Spitalul Clinic Colentina, București

OANA-CLAUDIA DELEANU

Șef de lucrări, Universitatea de Medicină și Farmacie „Carol Davila“, București
Doctor în Medicină
Medic primar pneumologie
Clinica Pneumologie III, Institutul de Pneumoftiziologie „Marius Nasta“, București

CAMELIA CRISTINA DIACONU

Șef de lucrări abilitat, Universitatea de Medicină și Farmacie „Carol Davila“, București
Doctor în Medicină
Medic primar medicină internă, specialist cardiologie
Atestat ecografie generală, abdominală, cardiacă și vasculară
Clinica de Medicină Internă, Spitalul Clinic de Urgență, București

SILVIU MARIAN DINU

Medic specialist gastroenterologie
Atestat endoscopie digestivă diagnostică
Spitalul Universitar de Urgență „Elias“, București

MIHAELA DOBRANICI

Asistent universitar, Universitatea de Medicină și Farmacie „Carol Davila“, București
Doctor în Medicină
Medic specialist medicină internă și cardiologie
Clinica Cardiologie, Spitalul Clinic Colentina, București

DIANA EPURE

Medic primar pediatrie
Spitalul Clinic de Urgență pentru Copii „Dr. Victor Gomoiu“, București.

MARIA-CRISTINA GACEA

Medic specialist recuperare medicală
Atestat ecografie musculo-scheletală, osteodensitometrie
Clinica de Neurologie, Compartiment Recuperare Neurologică, Institutul Clinic Fundeni, București

AMELIA MARIA GĂMAN

Profesor universitar abilitat
Disciplina Fiziopatologie, Universitatea de Medicină și Farmacie, Craiova
Doctor în Medicină
Medic primar medicină internă și hematologie
Competență în ecografie generală
Clinica de Hematologie, Spitalul Municipal Filantropia, Craiova

MIHAI TEODOR GEORGESCU

Asistent universitar, Universitatea de Medicină și Farmacie „Carol Davila“, București
Doctor în Științe Medicale
Medic specialist radioterapie
Institutul Oncologic „Prof. Dr. Alexandru Trestioreanu“, București

ANA MARIA GHEORGHIU

Asistent universitar, doctorand, Universitatea de Medicină și Farmacie „Carol Davila“, București
Doctor în Medicină
Medic specialist reumatologie
Clinica de Medicină Internă și Reumatologie, Spitalul Clinic „Dr. Ion Cantacuzino“, București

RUXANDRA HORODINSCHI

Medic rezident medicină internă
Clinica de Medicină Internă, Spitalul Clinic de Urgență, București

GENER ISMAIL

Conferențiar universitar, Disciplina Nefrologie, Universitatea de Medicină și Farmacie „Carol Davila“, București
Doctor în Medicină
Medic primar nefrologie
Clinica de Nefrologie, Institutul Clinic Fundeni, București

CRISTIAN RADU JECAN

Conferențiar universitar, Universitatea de Medicină și Farmacie „Carol Davila“, București
Doctor în Medicină
Medic primar chirurgie plastică, estetică și microchirurgie reconstructivă

Clinica de Chirurgie plastică, estetică și microchirurgie reconstructivă
Spitalul Clinic de Urgență „Prof. Dr. Agrippa Ionescu“,
București

ELENA ADRIANA MARIN

Medic specialist neurologie
Clinica de Neurologie, Institutul Clinic Fundeni,
București

CARINA MIHAI

Șef de lucrări, Universitatea de Medicină și Farmacie
„Carol Davila“, București
Doctor în Medicină
Medic primar reumatologie, specialist medicină internă
Clinica de Medicina Internă și Reumatologie, Spitalul
Clinic „Dr. Ion Cantacuzino“, București

COSMIN MIHAI

Medic primar cardiologie
Competență cardiologie intervențională
Clinica de Cardiologie, Spitalul Clinic de Urgență,
București

COSTIN MINOIU

Doctorand, Universitatea de Medicină și Farmacie
„Carol Davila“, București
Medic specialist radiologie și imagistică medicală
Competență CT, IRM
Supraspecializare imagistică cardiacă
Spitalul Clinic de Urgență, București

RUXANDRA MOROTI

Șef de lucrări, Universitatea de Medicină și Farmacie
„Carol Davila“, București
Doctor în Medicină
Medic primar boli infecțioase
Institutul Național de Boli Infecțioase „Prof. Dr. Matei
Balș“, București

RODICA NICULESCU

Medic primar medicină internă, specialist cardiologie
Supraspecializare cardiologie intervențională
Doctor în Medicină
Spitalul Clinic Sanador, București

BIANCA MARIA PARASCHIV

Doctorand, Universitatea de Medicină și Farmacie
„Carol Davila“, București
Medic specialist pneumologie
Spitalul de Pneumoftiziologie „Sf. Ștefan“, București

LAURA RĂDUCU

Medic primar chirurgie plastică, estetică și microchirurgie reconstructivă
Clinica de Chirurgie plastică, estetică și microchirurgie reconstructivă
Spitalul Clinic de Urgență „Prof. Dr. Agrippa Ionescu“,
București

MIHAELA ANDREEA RĂDULESCU

Asistent universitar, Universitatea de Medicină și
Farmacie „Carol Davila“, București
Doctor în Medicină
Medic specialist boli infecțioase
Institutul Național de Boli Infecțioase „Prof. Dr. Matei
Balș“, București

CRISTINA ROBE

Medic rezident nefrologie
Clinica de Nefrologie, Institutul Clinic Fundeni,
București

ALEXANDRU SCAFA UDRIȘTE

Șef de lucrări, Universitatea de Medicină și Farmacie
„Carol Davila“, București
Doctor în Medicină
Medic primar cardiologie
Atestat ecografie cardiacă
Clinica de Cardiologie, Spitalul Clinic de Urgență,
București

IULIA GABRIELA STAN

Medic specialist chirurgie plastică, estetică și microchirurgie reconstructivă
Clinica de Chirurgie plastică, estetică și microchirurgie reconstructivă
Spitalul Clinic de Urgență „Prof. Dr. Agrippa Ionescu“,
București

IULIANA-GIORGIANA SPIRIDON

Medic rezident chirurgie plastică, estetică și microchirurgie reconstructivă
Clinica de Chirurgie plastică, estetică și microchirurgie reconstructivă
Spitalul Clinic de Urgență „Prof. Dr. Agrippa Ionescu“,
București

OVIDIU ȘTEFĂNESCU

Medic primar chirurgie plastică, estetică și microchirurgie reconstructivă
Clinica de Chirurgie plastică, estetică și microchirurgie reconstructivă
Spitalul Clinic de Urgență „Prof. Dr. Agrippa Ionescu“,
București

VLAD CLAUDIU ȘTEFĂNESCU

Medic specialist neurologie
Clinica de Neurologie, Institutul Clinic Fundeni,
București

ANA-MARIA ZAHARIE

Medic specialist pneumologie
Dispensarul de pneumoftiziologie sector 4, Institutul de
Pneumoftiziologie „Marius Nasta“, București

Autori studenți

SILVIA MATILDA AȘTEFANEI

Studentă, Universitatea de Medicină și Farmacie
„Carol Davila“, București

BEATRICE BĂLĂCEANU

Studentă, Universitatea de Medicină și Farmacie
„Carol Davila“, București

ANCA FILOFTEIA BRICEAG

Studentă, Universitatea de Medicină și Farmacie
„Carol Davila“, București

SILVIA CÂRSTEA

Studentă, Universitatea de Medicină și Farmacie
„Carol Davila“, București

MARIA-CRISTINA CORBU

Studentă, Universitatea de Medicină și Farmacie
„Carol Davila“, București

MATEI-ALEXANDRU COZMA

Student, Universitatea de Medicină și Farmacie
„Carol Davila“, București

ALINA-ELENA CRISTEA

Studentă, Universitatea de Medicină și Farmacie
„Carol Davila“, București

CRISTIANA DAVIDOIU

Studentă, Universitatea de Medicină și Farmacie
„Carol Davila“, București

ELENA-CODRUȚA DOBRICĂ

Studentă, Universitatea de Medicină și Farmacie
„Carol Davila“, București

PAUL VLADIMIR FLORESCU

Student, Universitatea de Medicină și Farmacie
„Carol Davila“, București

MIHNEA-ALEXANDRU GĂMAN

Student, Universitatea de Medicină și Farmacie
„Carol Davila“, București

CRISTIAN DORIN GURĂU

Student, Universitatea de Medicină și Farmacie
„Carol Davila“, București

MARA IOANA IEȘANU

Studentă, Universitatea de Medicină și Farmacie
„Carol Davila“, București

ALINA MIHALACHE

Studentă, Universitatea de Medicină și Farmacie
„Carol Davila“, București

ANA-RALUCA MIHALCEA

Studentă, Universitatea de Medicină și Farmacie
„Carol Davila“, București

DELIA IONELA MIHOP

Studentă, Universitatea de Medicină și Farmacie
„Carol Davila“, București

TIBERIU-CIPRIAN MUNTEANU

Student, Universitatea de Medicină și Farmacie
„Carol Davila“, București

ALEXANDRU-SORIN PĂSĂRICĂ

Student, Universitatea de Medicină și Farmacie
„Carol Davila“, București

IONELA NIȚU-PREDA

Studentă, Universitatea de Medicină și Farmacie
„Carol Davila“, București

ANDREEA RADU

Studentă, Universitatea de Medicină și Farmacie
„Carol Davila“, București

TEODOR SALMEN

Student, Universitatea de Medicină și Farmacie
„Carol Davila“ București

ANDREEA STOENESCU

Absolventă anul VI, Facultatea de Medicină,
Universitatea de Medicină și Farmacie „Carol Davila“
București

PETRU BOGDAN ȘTEFĂNESCU

Student, Universitatea de Medicină și Farmacie
„Carol Davila“, București

MARIAM TARHINI

Studentă, Universitatea de Medicină și Farmacie
„Carol Davila“, București

MARIUS-CRISTIAN ZAHARIA

Student, Universitatea de Medicină și Farmacie
„Carol Davila“, București

Cuprins

Prefață	v
Autori	ix
1. Dispnee la un pacient cu adenocarcinom prostatic	1
<i>Elena-Codruța Dobrică, Matei-Alexandru Cozma, Mihnea-Alexandru Găman, Camelia Cristina Diaconu</i>	
2. Cancerul pulmonar: acțiunea agenților cancerigeni în mod sinergic. . .	13
<i>Mariam Tarhini, Ruxandra Horodinschi, Diana Belciu, Camelia Cristina Diaconu</i>	
3. Un caz de sepsis cu manifestări neurologice atipice asociate. Importanța abordării multidisciplinare a cazurilor complexe	22
<i>Andreea Stoenescu, Andreea Gabriella Andronesi, Elena Adriana Marin, Vlad Claudiu Ștefănescu, Maria-Cristina Gacea, Cristina Robe, Toader Dănuț Andronesi, Gener Ismail</i>	
4. Tuberculoza pulmonară: comportamentele la risc în cazul unei paciente cu status socioeconomic scăzut	34
<i>Teodor Salmen, Bianca Maria Paraschiv, Diana Belciu, Ruxandra Horodinschi, Camelia Cristina Diaconu</i>	
5. Chistul pleuropericardic – patologie benignă cu potențial de complicații.	43
<i>Teodor Salmen, Diana Belciu, Bianca Maria Paraschiv, Camelia Cristina Diaconu</i>	
6. Capcanele diagnostice ale durerii abdominale.	53
<i>Matei-Alexandru Cozma, Elena-Codruța Dobrică, Mihnea-Alexandru Găman, Camelia Cristina Diaconu</i>	
7. Celulită periorbitală cu stafilococ auriu meticilino-rezistent, la o pacientă cu obstrucție de canal lacrimal.	63
<i>Teodor Salmen, Mihaela Andreea Rădulescu</i>	
8. Dermatofibrosarcom protuberans – diagnostic și tratament.	70
<i>Mara Ioana Ieșanu, Cristina-Nicoleta Cozma, Adelaida Avino, Laura Răducu, Cristian Radu Jecan</i>	
9. Carcinom spinocelular recidivat cu leziuni ulcerative postradioterapie. . .	77
<i>Andreea Radu, Cristina-Nicoleta Cozma, Adelaida Avino, Laura Răducu, Cristian Radu Jecan</i>	

10. **Un caz particular de chisturi sinoviale la un pacient vârstnic** 85
Alexandru-Sorin Păsărică, Iulia Gabriela Stan, Ștefan Andrei Coman, Cristian Radu Jecan
11. **Carcinom nazogenian complicat de agresiune termică** 90
Petru Bogdan Ștefănescu, Iuliana-Giorgiana Spiridon, Ovidiu Ștefănescu, Laura Răducu, Cristian Radu Jecan
12. **Urticaria acută nonanafilactică** 96
Beatrice Bălăceanu, Cristian Dorin Gurău, Lavinia Alice Bălăceanu
13. **Eritem nodos la o pacientă cu pneumonie cu streptococ grup D** . . 103
Cristian-Dorin Gurău, Beatrice Bălăceanu, Lavinia Alice Bălăceanu
14. **Terapia biologică în sclerodermia sistemică** 110
Anca Filofteia Briceag, Ana Maria Gheorghiu, Carina Mihai
15. **Hipertensiunea arterială rezistentă: ce este de făcut când tratamentul farmacologic eșuează?** 119
Silvia Matilda Aștefanei, Alina-Elena Cristea, Ana-Maria Zaharie, Oana-Claudia Deleanu
16. **Ce se poate ascunde în spatele unei dureri abdominale?** 128
Mihnea-Alexandru Găman, Elena-Codruța Dobrică, Matei-Alexandru Cozma, Camelia Cristina Diaconu, Amelia Maria Găman
17. **Astm alergic sever la un preșcolar** 138
Silvia Cârstea, Mihai Craiu
18. **Rezultatele neașteptate ale terapiei neoadjuvante** 145
Delia-Ionela Mihuș, Mihai-Teodor Georgescu
19. **Un caz particular de scleroză tuberoasă** 151
Marius-Cristian Zaharia, Diana Epure
20. **Utilitatea angiografiei CT în evidențierea leziunilor coronariene la pacientul cu suspiciune de boală cardiacă ischemică** 158
Paul Vladimir Florescu, Alexandru Scafa Udriște, Costin Minoiu, Cosmin Mihai
21. **Implantare valvulară aortică transcater la pacientă cu stenoză aortică strânsă** 167
Ionela Nițu-Preda, Andrada Bogdan, Rodica Niculescu, Alexandru Scafa Udriște
22. **Tulburări psihoneurologice cu debut recent la o pacientă imunosupresată** 175
Tiberiu-Ciprian Munteanu, Ana-Raluca Mihalcea, Ruxandra Moroti
23. **Boală Crohn cu afectare articulară** 181
Maria-Cristina Corbu, Silviu Marian Dinu, Tudor Arbănaș
24. **Pierderea tranzitorie a stării de conștiență – dincolo de aparențe** . . 188
Alina Mihalache, Caterina Delcea, Cristiana Davidoiu, Mihaela Dobranici

1. Dispnee la un pacient cu adenocarcinom prostatic

Elena-Codruța Dobrică, Matei-Alexandru Cozma,
Mihnea-Alexandru Găman, Camelia Cristina Diaconu

Introducere

Dispneea reprezintă una din principalele cauze pentru care pacienții se prezintă la medic, atât în sistemul medical de urgență, cât și în serviciul ambulatoriu, aceasta fiind prezentă la 12% dintre pacienții prezentați în ambulatoriu și la 25% dintre cei ce se prezintă în unitatea de primiri urgențe¹. Dispneea este un simptom frecvent, în special la persoanele cu vârsta peste 65 de ani, care au numeroase patologii asociate, această categorie de vârstă reprezentând o mare parte din numărul total al pacienților cu dispnee. În cazul unităților de primiri urgențe, pacienții se prezintă de cele mai multe ori pentru dispnee brusc sau recent instalată, fiind mai degrabă o formă acută. Medicul de urgență este astfel pus în situația realizării unui diagnostic diferențial pentru multiple patologii.

Prezentarea cazului

Bărbat, în vârstă de 68 de ani, se prezintă la Unitatea Primiri Urgențe (UPU), în cursul lunii septembrie 2017, pentru alterarea stării generale și dispnee de repaus cu polipnee. Pacientul afirmă dispnee progresivă în ultimele zile, până la dispnee de repaus cu polipnee, în cursul zilei în care s-a prezentat la spital. Pacientul este cunoscut cu adenocarcinom de prostată stadiul IV (adenocarcinom prostatic acinar, scor Gleason 4+4=8, ce interesează ambii lobi prostatici), din aprilie 2015, pentru care urmează tratament cu bifosfonați și hormonoterapie. Neoplasmul prostatic prezintă invazie pelvină și rectală, ceea ce a condus la efectuarea unei intervenții

chirurgicale pentru ocluzie intestinală și hemoragie digestivă inferioară, cu practicarea sigmoidectomiei și montarea unei colostome de tip terminal, la nivelul fosei iliace stângi. De asemenea, pacientul este cunoscut cu multiple determinări osoase, hepatice și retroperitoneale. Pacientul se află în evidență cu fibrilație atrială (pentru care urmează tratament anticoagulant cu enoxaparină), având în antecedente două accidente vasculare cerebrale ischemice, cel mai recent în august 2017, vizând teritoriul arterei cerebrale posterioare stângi.

La examenul clinic actual, efectuat în UPU, pacientul este cașectic, afebril, cu tegumente palide, calde, deshidratate, cu prezența unei cicatrici abdominale postintervenție chirurgicală recentă; se observă, de asemenea, membrul inferior drept mărit în volum. Prezintă un cateter venos central subclavicular drept, permeabil. Bolnavul are un scor Glasgow de 10 (componentă motorie -5, componentă oculară -3, componentă verbală -2). Pupilele sunt izocore, egale, reactive bilateral, fără semne neurologice de focar. Murmurul vezicular este prezent bilateral, fără raluri bronșice. Saturația în oxigen este 84% în aerul atmosferic și 90% cu administrare de oxigen pe mască (10 L/min). Tensiunea arterială la internare este de 120/75 mmHg, iar la examenul aparatului cardiovascular, pacientul prezintă alura ventriculară 138 bpm, ritm neregulat, fără sufluri sau zgomote supraadăugate. La examenul aparatului digestiv, se constată un abdomen mobil cu respirația, suplu, fără semne de iritație peritoneală, cu prezența colostomei instalate recent. La palpare, se identifică marginea inferioară a ficatului la rebordul costal, iar splina nu este palpabilă. În ceea ce privește aparatul urogenital, lojele renale sunt libere, iar pacientul prezintă montată o sondă urinară de tip Foley, cu diureză aproximativ 200 mL, urină limpede.

În UPU, se efectuează:

1. Monitorizarea continuă a funcțiilor vitale.
2. Electrocardiogramă (fig. 1 A, B), care evidențiază ritm de fibrilație atrială cu frecvență de 107 bătăi/minut.
3. Gazometria arterială (EAB), cu următoarele valori: $\text{pH} < 7$, pCO_2 67 mmHg, pO_2 166 mmHg, $\text{HCO}_3(\text{c})$ 17 mEq/L, după administrarea de oxigen pe mască (debit 10 L/min), evidențiind acidoză respiratorie, hiperpotasemie ușoară (K seric 5,3 mEq/L), hiponatremie ușoară (Na 134 mEq/L).
4. Recoltarea de sânge pentru analizele de biochimie, hematologie și coagulare, cu următoarele rezultate: anemie normocitară, normocromă

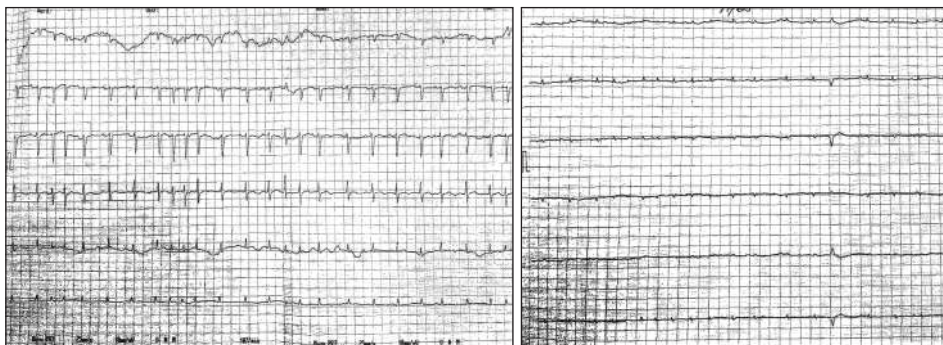


Figura 1 A, B. Electrocardiogramă:
ritm de fibrilație atrială cu frecvență de 107 bătăi/minut

(Hb 9,9 g/dL, Ht 32%), leucocitoză ($11.7 \times 10^3/\mu\text{L}$), neutrofilie (91.7%), limfopenie (5.5%). INR 1,42.

5. Oxigeno-terapie pe mască 10 L/min.
6. Recoltarea de urină pentru examen sumar de urină, urocultură, precum și a exudatelor faringiene, nazale, a tamponelor rectale, axilare și inghinale pentru examenele de *screening* portaj pentru bacterii Gram pozitive și negative, cu rezultate negative pentru fiecare dintre acestea.
7. Testarea D-Dimerilor, cu rezultat pozitiv: D-Dimeri 3149 ng/mL (valoare normală < 400 ng/mL), ridicându-se suspiciunea de tromboembolism pulmonar (TEP), la un pacient neoplazic cu insuficiență respiratorie acută.
8. Având în vedere tabloul de insuficiență respiratorie acută, se efectuează o radiografie toracică, ce evidențiază la nivel pulmonar multiple focare cu caracter alveolar diseminate bilateral (fig. 2).
9. Examen CT craniu, torace, abdomen și pelvis cu substanță de contrast (fig. 3-6), cu următorul rezultat:

CT craniu: accident vascular cerebral, cu aspect sechelar, occipital bilateral. Sistem ventricular situat pe linia mediană, simetric, cu dimensiuni ușor crescute. Discretă atrofie fronto-temporo-parieto-occipitală bilaterală.

CT torace, cu substanță de contrast: lichid pleural drept (7,5 cm), stâng (5,4 cm), ce comprimă parenchimul pulmonar din vecinătate. Fără semne de tromboembolism pulmonar (TEP). Arii de condensare cu aspect pseudonodular la nivelul lobilor superiori și lobului median.

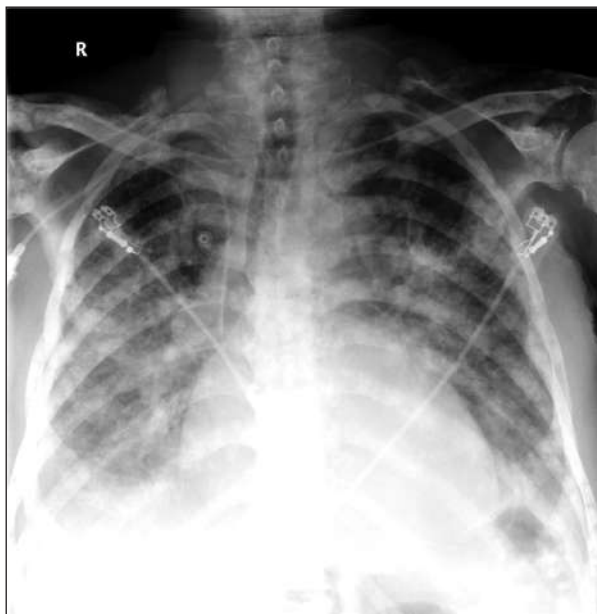

Figura 2. Radiografie toraco-cardio-pleuro-mediastinală postero-anterioară.
Se evidențiază multiple focare cu caracter alveolar,
dispuse în ambele câmpuri pulmonare

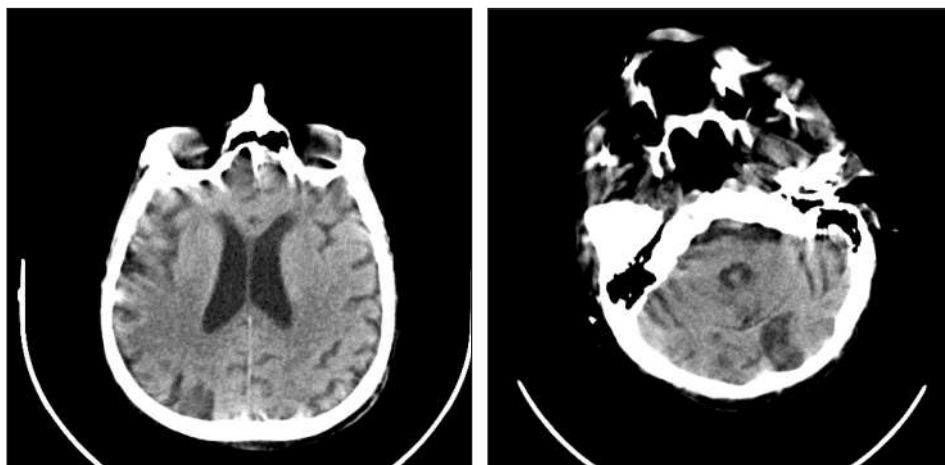


Figura 3. CT craniu, secțiune transversală: accident vascular cerebral cu aspect sechelar occipital bilateral. Sistem ventricular situat pe linia mediană, simetric, cu dimensiuni ușor crescute. Discretă atrofie fronto-temporo-parieto-occipitală bilaterală

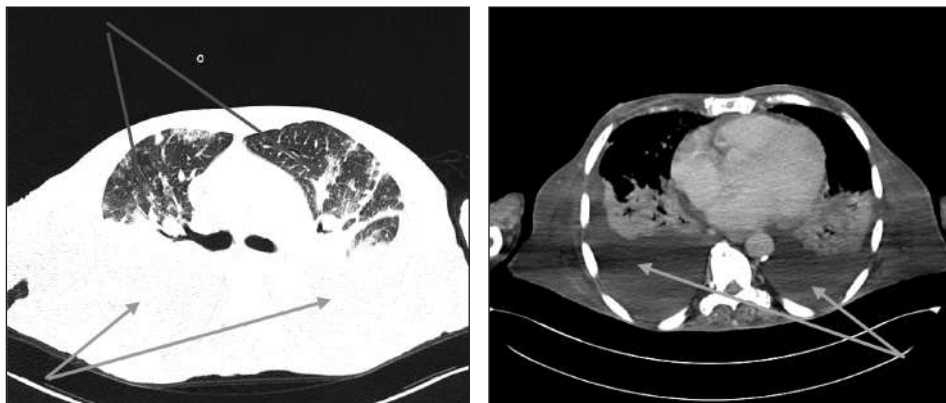


Figura 4. CT torace, cu substanță de contrast, secțiune transversală, fereastră pulmonară (A), respectiv fereastră mediastinală (B): lichid pleural drept (7,5 cm), stâng (5,4 cm), ce comprimă parenchimul pulmonar din vecinătate. Fără semne de TEP. Arie de condensare cu aspect pseudonodular la nivelul lobilor superiori și al lobului mediu

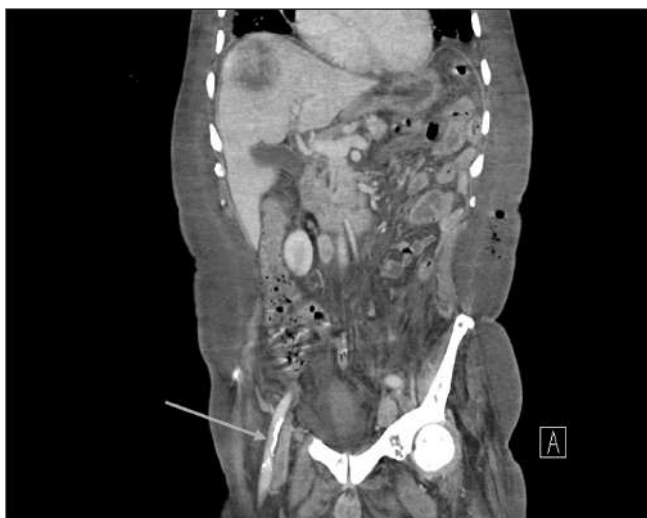

Figura 5. CT abdomen, cu substanță de contrast, secțiune frontală: ficat de dimensiuni normale, cu o formațiune solidă, hipodensă, cu diametrul de 6,8 cm, iodofilă periferic, cu arie de necroză centrală. Rect cu perete îngroșat, edemațiat, cu o masă iodofilă, neomogenă, cu diametrul de 2,3 cm, în vecinătatea acestuia. Adenopatii subdiafragmatice, la nivelul trunchiului celiac, inter-aortico-cav, iliac comun, iliac intern și extern bilateral. Lichid liber peritoneal, în cantitate mică (8 mm). Colostomă stângă. Multiple determinări secundare osoase

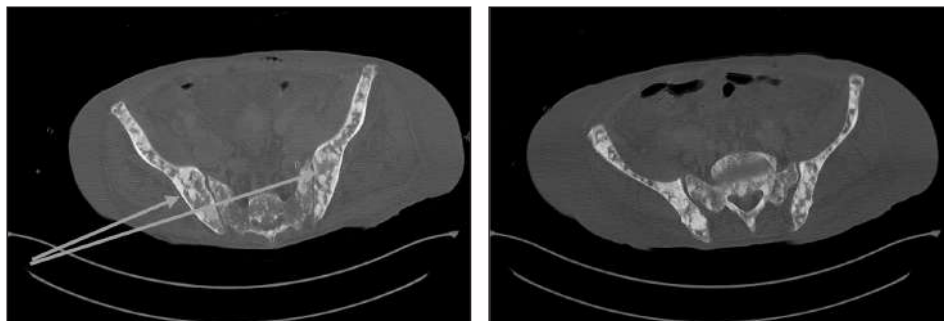


Figura 6. CT pelvis, fereastră osoasă, secțiune transversală: multiple determinări secundare osoase la nivelul oaselor iliace și al coloanei vertebrale

CT abdomen, cu substanță de contrast: ficat de dimensiuni normale, cu o formațiune solidă, hipodensă, cu diametrul de 6,8 cm, iodofilă periferic, cu arii de necroză centrală. Rect cu perete îngroșat, edemațiat, cu o masă iodofilă, neomogenă, cu diametrul de 2,3 cm, în vecinătatea acestuia. Adenopatii subdiafragmatice, la nivelul trunchiului celiac, inter-aortico-cav, iliac comun, iliac intern și extern bilateral. Lichid liber peritoneal, în cantitate mică (8 mm). Colostomă stângă. Multiple determinări secundare osoase.

10. Ecografie abdomino-pelvină, evidențiază prezența de lichid în cavitatea peritoneală.

Se solicită consult chirurgical și de medicină internă.

Se administrează soluție de bicarbonat de sodiu, pentru corectarea acidozei, glucoză 10% tamponată cu insulină, în perfuzie endovenoasă, pentru scăderea potasiului seric. Se face o reevaluare a pacientului la fiecare cinci minute.

Evoluția pacientului este nefavorabilă, acesta fiind transferat în serviciul de Anestezie și Terapie Intensivă, unde după aproximativ două zile, decedează în urma unui stop cardio-respirator, neresponsiv la manevrele de resuscitare. În cadrul serviciului de Anestezie și Terapie Intensivă, pacientul primește următorul tratament medicamentos:

- piperacilină/tazobactam 4,5 g I.V, un flacon la opt ore;
- soluție Ringer lactat cu vitamina C, calciu gluconic și aminofilin;
- soluție perfuzabilă pentru nutriția parenterală;
- plasture transdermic cu fentanil;
- enoxaparină în doză profilactică;
- noradrenalină la indicație.