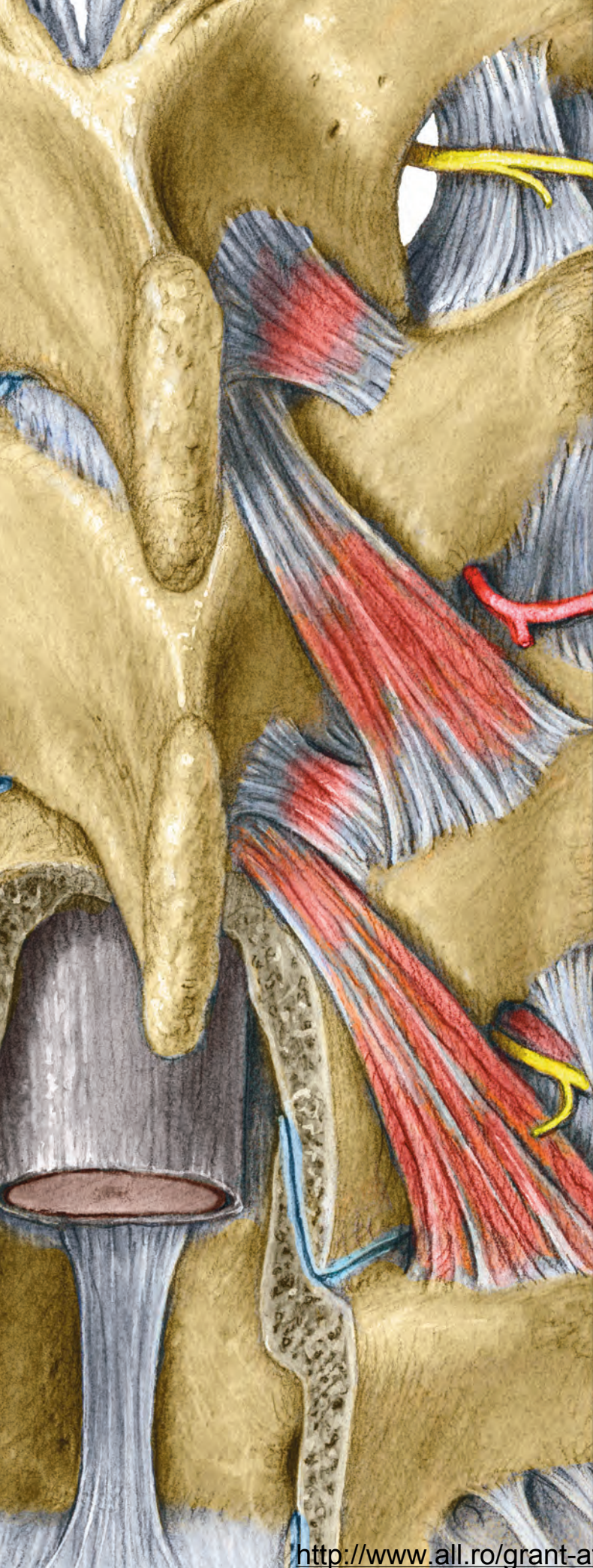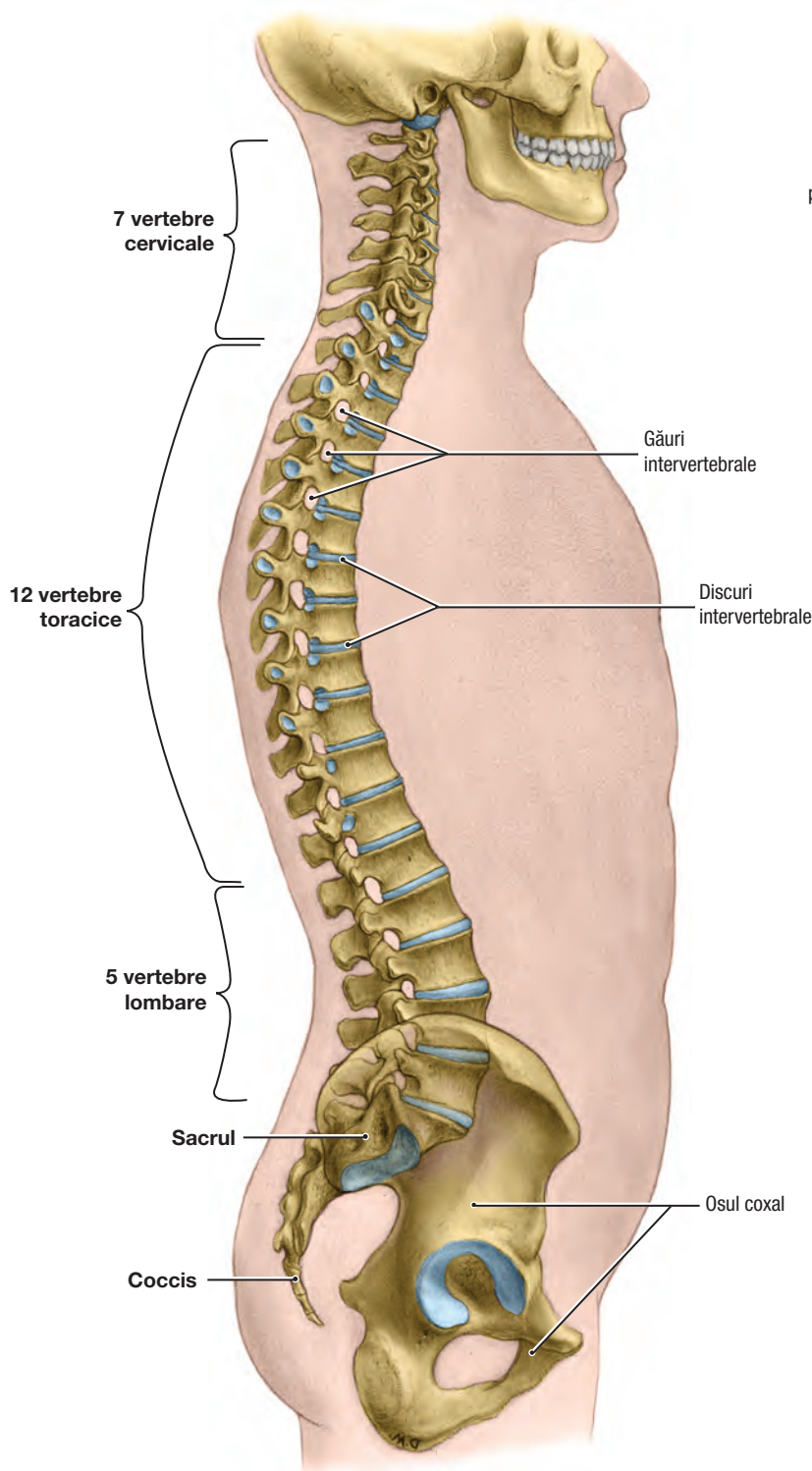


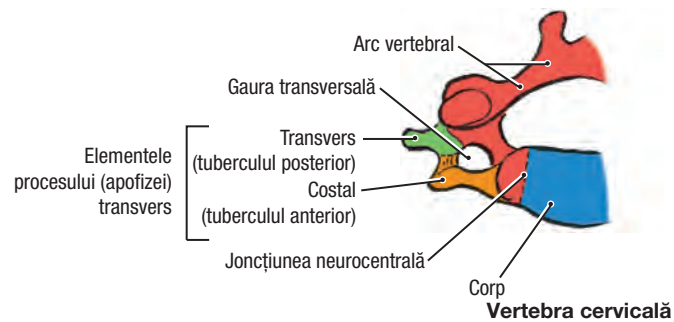
CAPITOLUL 1

Spatele

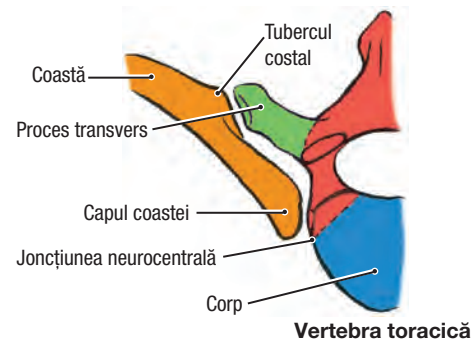
Prezentare generală	2
Coloana vertebrală cervicală	8
Articulațiile craniovertebrale	12
Coloana vertebrală toracică	14
Coloana vertebrală lombară	16
Ligamentele și discurile intervertebrale	18
Oasele, articulațiile și ligamentele centurii pelviene	23
Anomalii ale vertebrelor	29
Mușchii spatelui și ai cefei	30
Regiunea suboccipitală	40
Măduva spinării și meningele	42
Plexuri venoase vertebrale	50
Componentele nervilor spinali	51
Dermatoame și mioame	54
Nervii autonomi	56
Examinarea imagistică a coloanei vertebrale	60



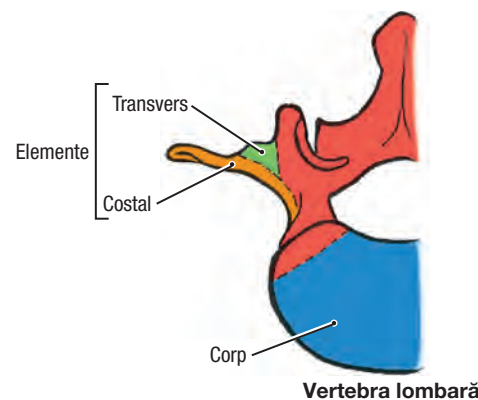
A. Vedere laterală



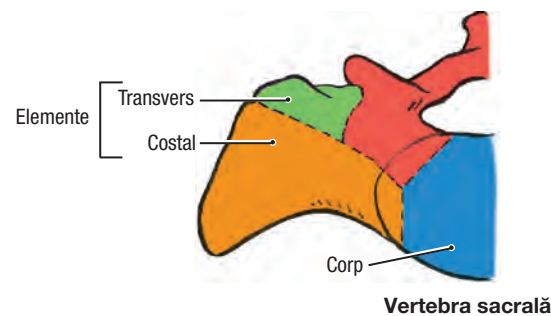
Vertebra cervicală



Vertebra toracică



Vertebra lombară



Vertebra sacrală

B. Vedere superioară

1.1 PREZENTARE GENERALĂ A COLOANEI VERTEBRALE

A. Coloana vertebrală se articulează cu craniul și osul coxal.

- De obicei, coloana vertebrală este formată din 24 de vertebre separate (presacrale), 5 vertebre fuzionate care formează osul sacru și, variabil, 4 vertebre coccigiene fuzionate sau separate. Dintre cele 24 de vertebre separate, 12 se articulează cu coastele (vertebrele toracice), 7 sunt la nivelul gâtului (vertebrele cervicale) și 5 sunt în regiunea lombară (vertebrele lombare).

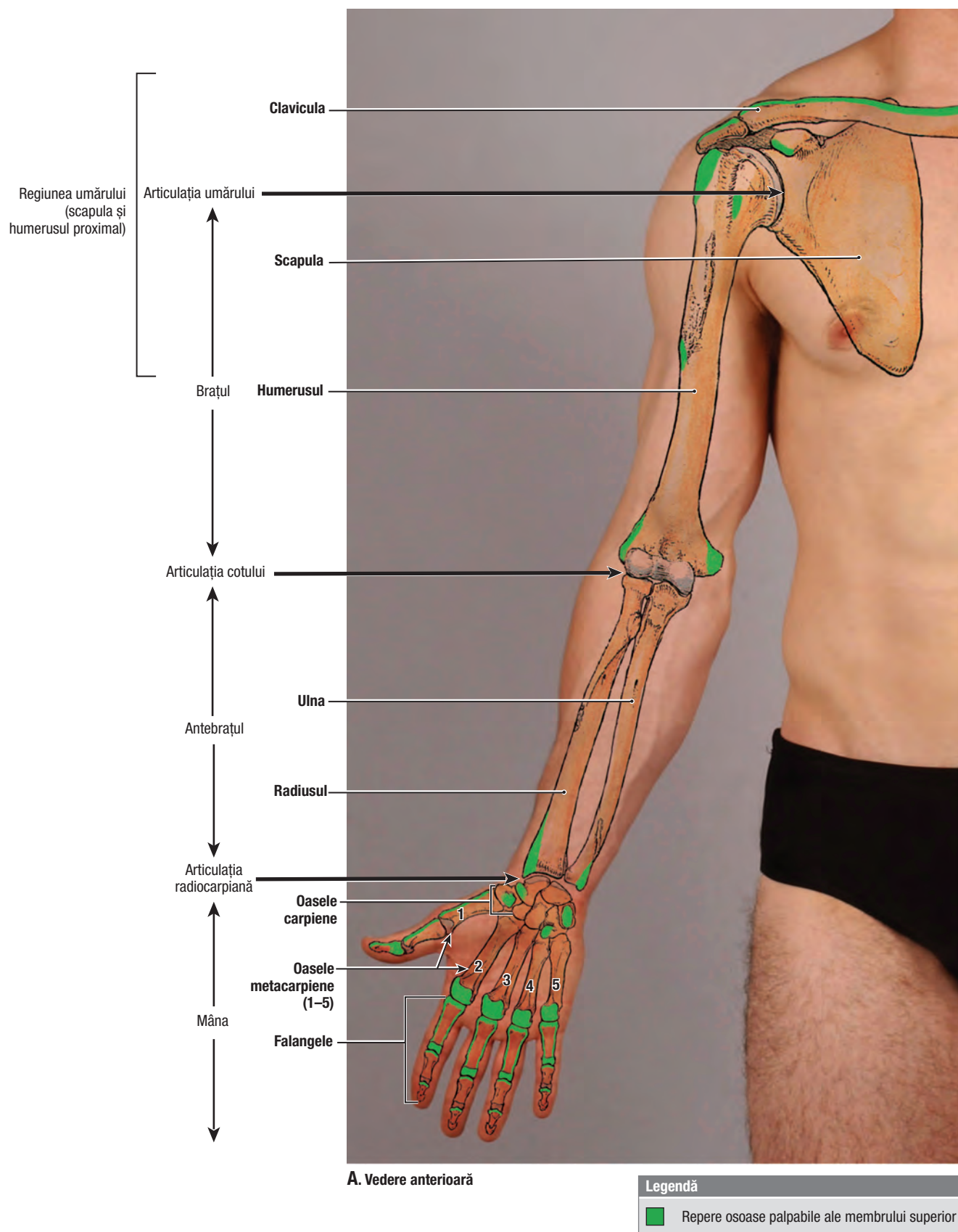
- Nervii spinali părăsesc canalul vertebral (spinal) prin găurile intervertebrale. Există 8 nervi cervicali, 12 nervi toracici, 5 nervi lombari, 5 nervi sacrali și 1-2 nervi coccigieni.

- B.** Părțile omoloage vertebrelor. Coasta este un element osos liber în regiunea toracică; în regiunile cervicală și lombară, este reprezentată de partea anterioară a procesului transvers, iar la nivelul sacrului, de partea anterioară a masei laterale.

CAPITOLUL 2

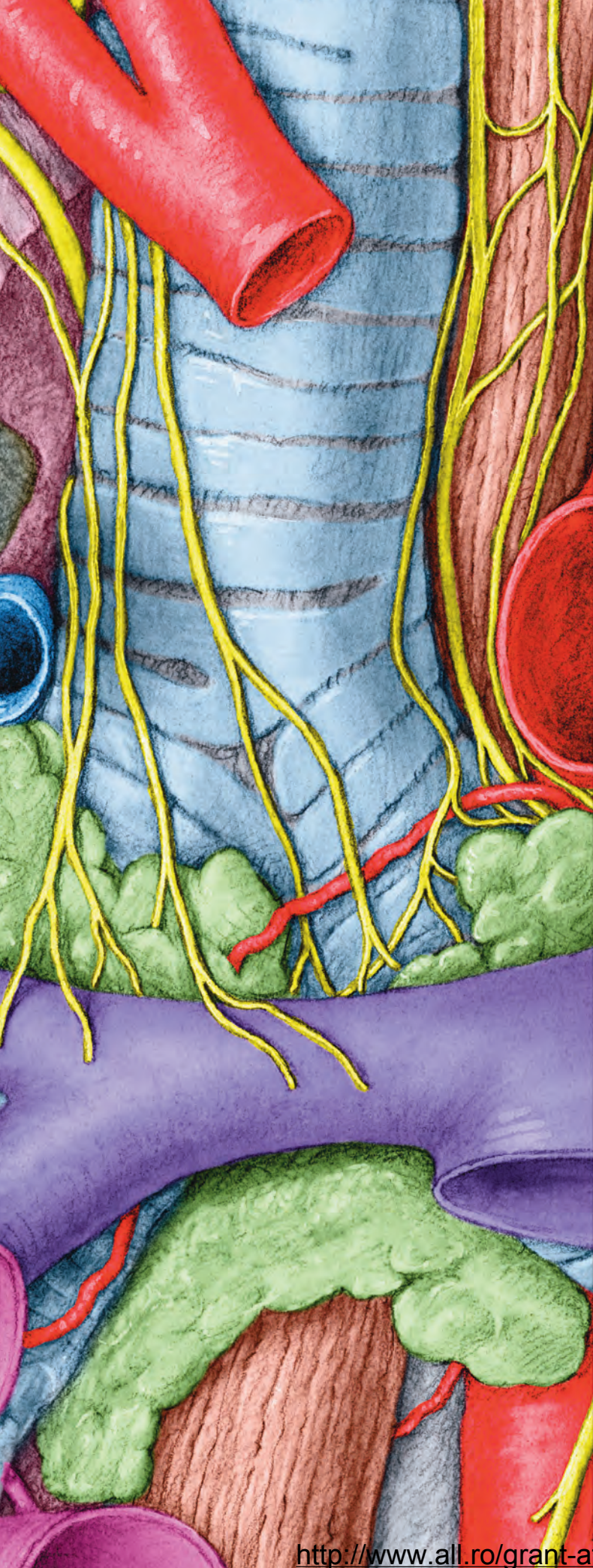
Membrul superior

Prezentare generală	64
Oasele	64
Nervii	70
Arterele	76
Venele și limfaticile.....	78
Compartimentele musculofasciale	82
Regiunea pectorală	84
Axila, vasele axilare și plexul brahial	91
Regiunea scapulară și regiunea superficială a spatelui.....	102
Brațul și coafa rotatorilor.....	106
Articulațiile umărului.....	120
Regiunea cotului.....	128
Articulația cotului.....	135
Regiunea anterioară a antebrațului.....	140
Fața anterioară a articulației radiocarpine și regiunea palmei.....	148
Regiunea posterioară a antebrațului.....	164
Fața posterioară a articulației radiocarpine și dorsul mâinii.....	167
Fața laterală a articulației radiocarpine și a mâinii	172
Fața medială a articulației radiocarpine și a mâinii.....	175
Oasele și articulațiile radiocarpine și ale mâinii.....	176
Funcțiile mâinii: prehensiune și susținere.....	183
Examinarea imagistică și anatomie secțională.....	184



2.1 REGIUNILE, OASELE ȘI ARTICULAȚIILE MARI ALE MEMBRULUI SUPERIOR

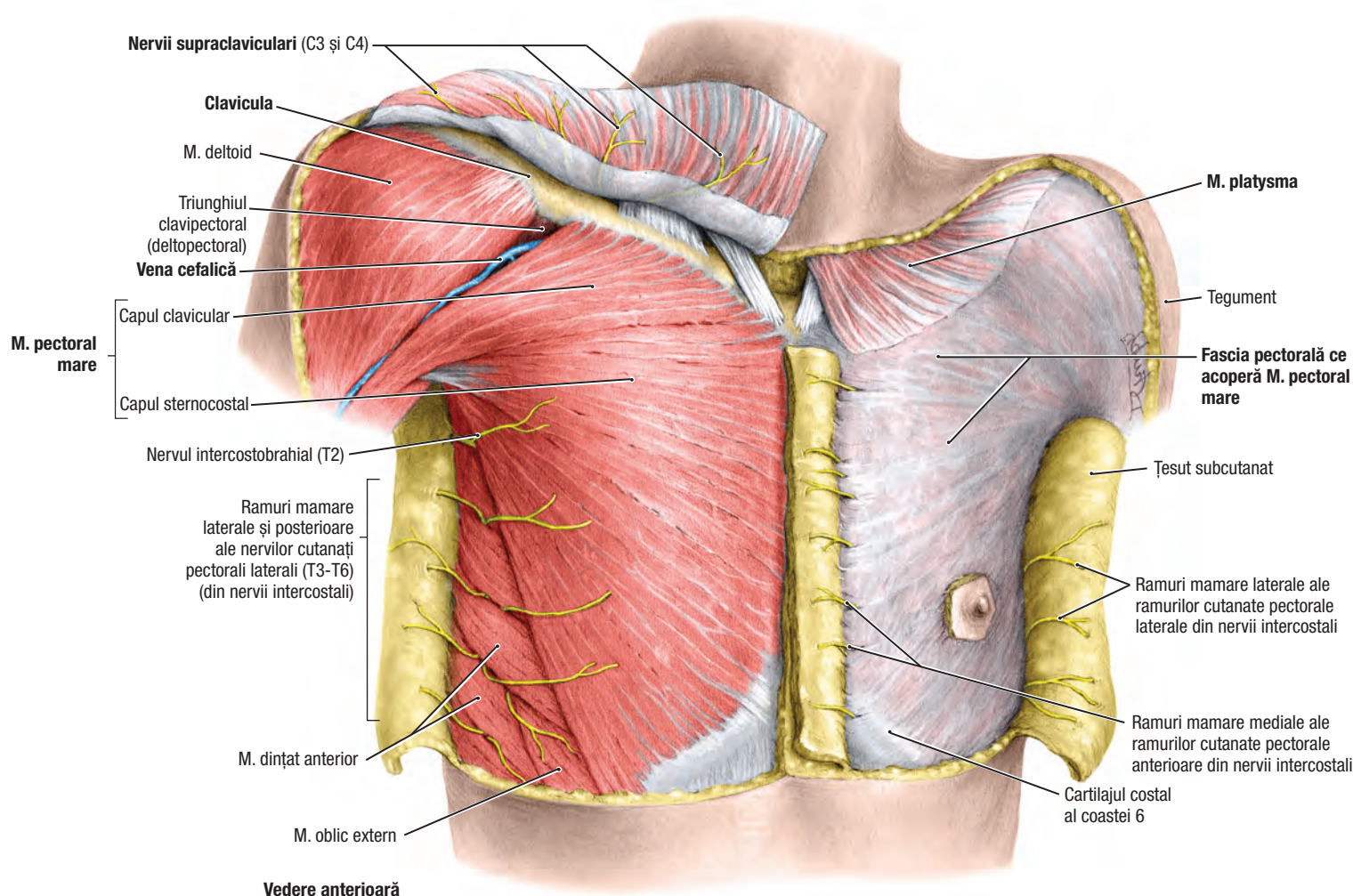
Articulațiile împart membrul superior în patru regiuni principale: umăr, braț, antebraț și mână.



CAPITOLUL 3

Toracele

Regiunea pectorală	192
Regiunea mamară	194
Oasele și articulațiile toracelui	202
Peretii toracelui	209
Conținuturile cutiei toracice	217
Cavitățile pleurale	220
Mediastinul	221
Plămânii și pleura	222
Bronhiile și segmentele bronhopulmonare	228
Inervația și drenajul limfatic al plămânilor	234
Configurația externă a inimii	236
Vasele coronare	246
Sistemul de conducere al inimii	250
Configurația internă a inimii și aparatul valvular	251
Mediastinul superior și vasele mari	258
Diafragma	265
Toracele posterior	266
Privire generală asupra inervației autonome	276
Privire generală asupra drenajului limfatic al toracelui	278
Examinarea imagistică și anatomie secțională	280



DISECTIA PLANULUI SUPERFICIAL, REGIUNEA PECTORALĂ LA BĂRBAT

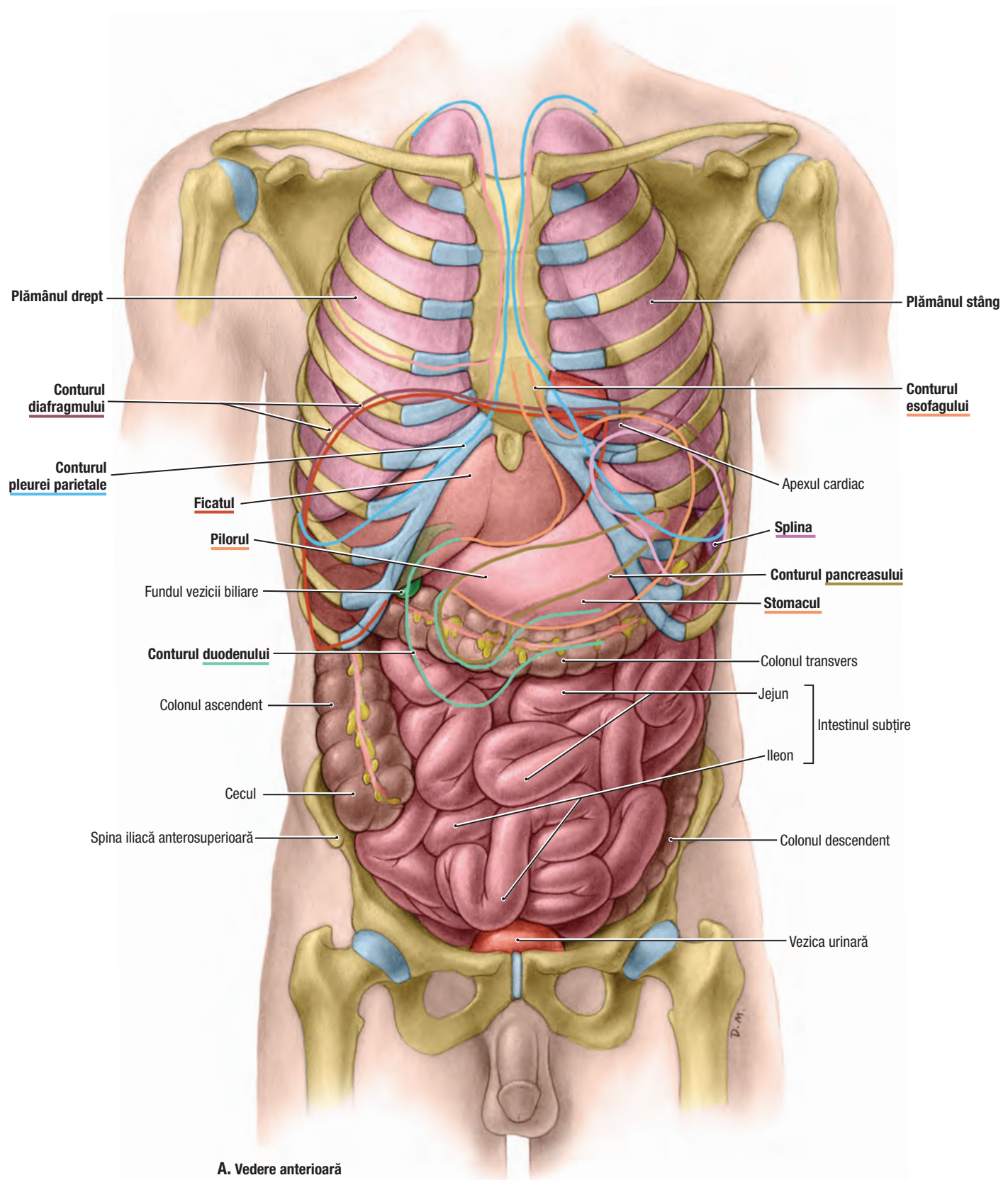
3.2

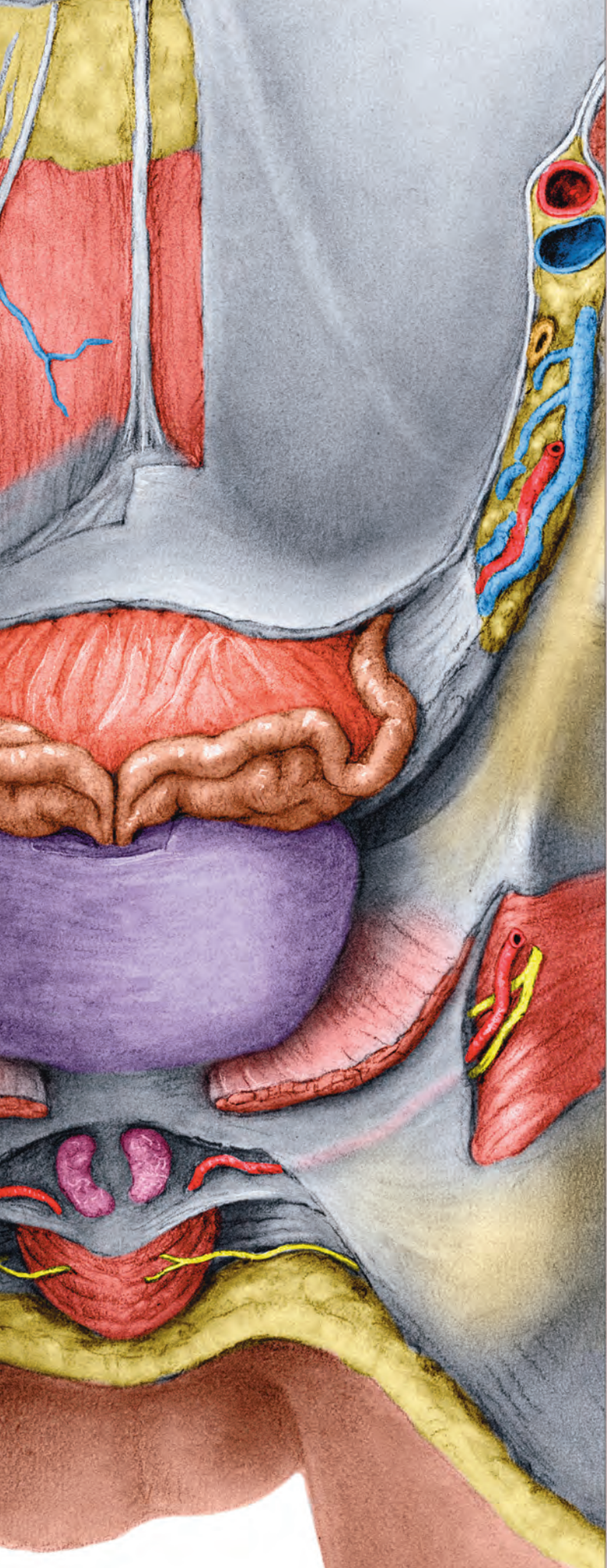
- Mușchiul platysma, care coboară la coastele 2 sau 3, este secționat scurt la ambele extremități ale specimenului; împreună cu nervii supraclaviculari, este reflectat superior în partea dreaptă.
- Fascia pectorală acoperă mușchiul pectoral mare.
- Clavicula se află profund de țesutul subcutanat și mușchiul platysma.
- Vena cefalică trece profund în triunghiul clavipectoral (deltopectoral) pentru a se alătura venei axilare.
- Nervi supraclavicular (C3 și C4) și toracic superior (T2-T6) furnizează inervație cutanată regiunii pectorale.
- Triunghiul clavipectoral (deltopectoral), delimitat superior – de claviculă, lateral – de mușchiul deltoid și medial – de capul clavicular al mușchiului pectoral mare, constituie baza unei depresiuni de suprafață numită fosa infraclaviculară.

CAPITOLUL 4

Abdomenul

Prezentare generală	288
Peretele abdominal anterolateral.....	290
Regiunea inghinală	300
Testiculele.....	310
Peritoneul și cavitatea peritoneală	312
Sistemul digestiv.....	322
Stomacul	323
Pancreasul, duodenul și splina	326
Intestinele.....	330
Ficatul și vezica biliară	340
Canalele biliare	350
Sistemul venos port	354
Viscerele abdominale posterioare	356
Rinichii.....	359
Peretele abdominal posterolateral	363
Diafragma	368
Aorta abdominală și vena cavă inferioară	369
Inervația autonomă.....	370
Drenajul limfatic	376
Examinarea imagistică și anatomie secționată.....	380

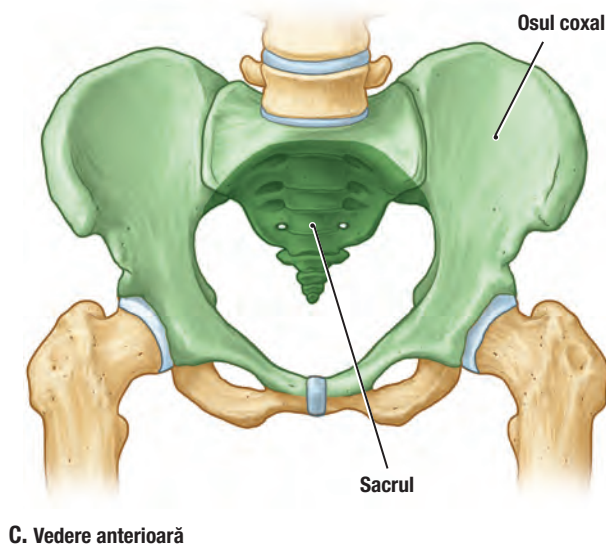
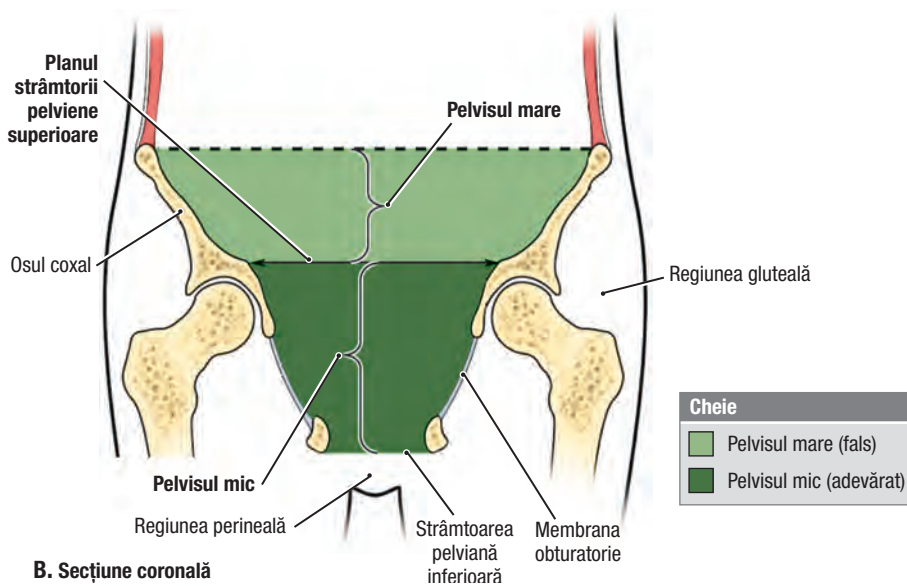
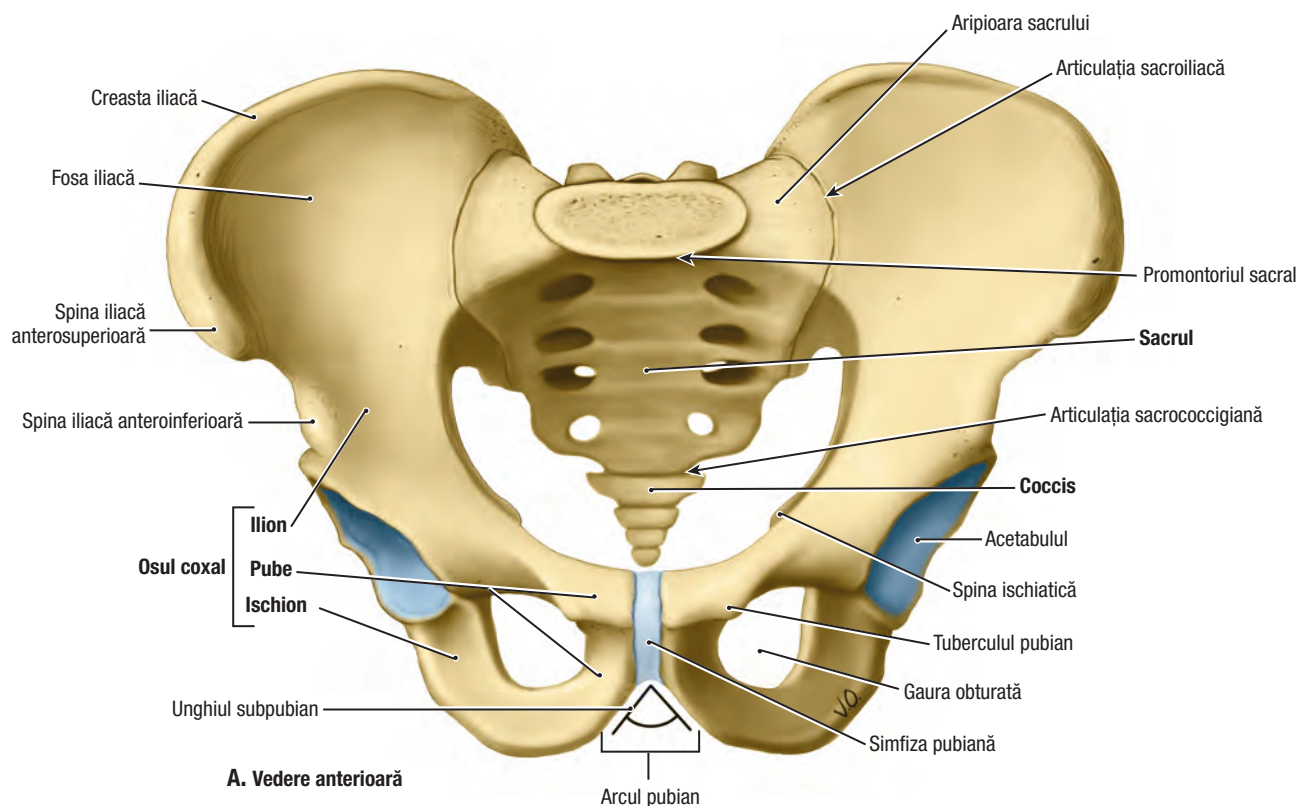




CAPITOLUL 5

Pelvisul și perineul

Centura pelviană	388
Ligamentele centurii pelviene	395
Planșeul și pereții pelvisului	396
Plexurile sacral și coccigian	400
Reflectările peritoneale în pelvis	402
Rectul și canalul anal	404
Organele pelvisului la bărbat	410
Vascularizația pelvisului la bărbat	416
Drenajul limfatic al pelvisului și al perineului la bărbat	418
Inervația organelor pelviene la bărbat	420
Organele pelvisului la femeie	422
Vascularizația pelvisului la femeie	432
Drenajul limfatic al pelvisului și al perineului la femeie	434
Inervația organelor pelviene la femeie	436
Regiunea subperitoneală a pelvisului	440
Configurația externă a perineului	442
Prezentare generală a perineului	444
Perineul la bărbat	449
Perineul la femeie	458
Angiografia pelviană	466



5.3 OASELE ȘI PĂRȚILE PELVISULUI

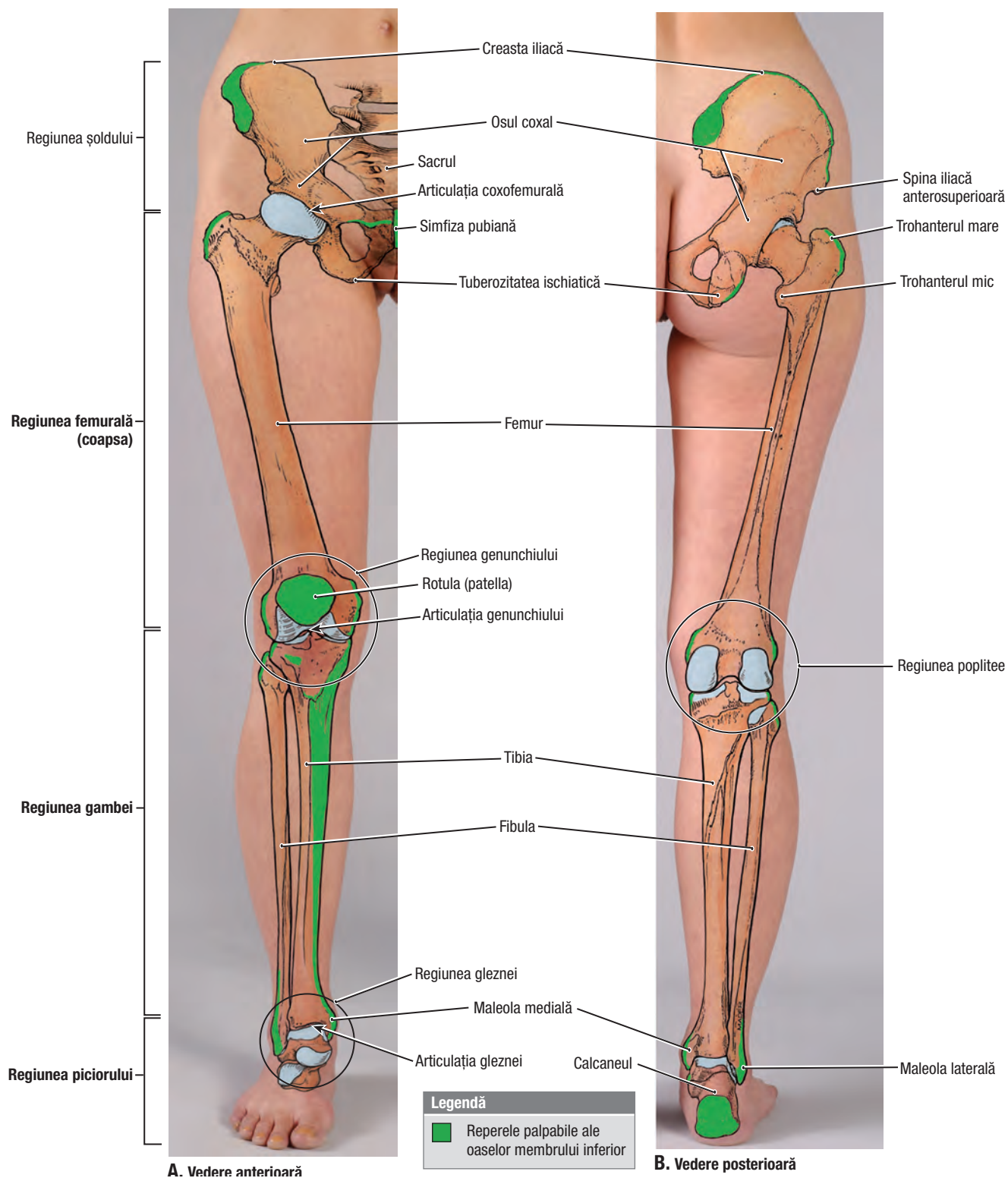
A. Oasele pelvisului. Cele trei oase care formează pelvisul sunt: pubele, ischionul și ilionul. **B.** și **C.** Pelvisul mic și pelvisul mare, ilustrații schematice. Planul strâmtoarei pelviene superioare (săgeata

cu două capete în **B**) separă pelvisul mare (parte a cavității abdominale) de pelvisul mic (cavitatea pelviană).

CAPITOLUL 6

Membrul inferior

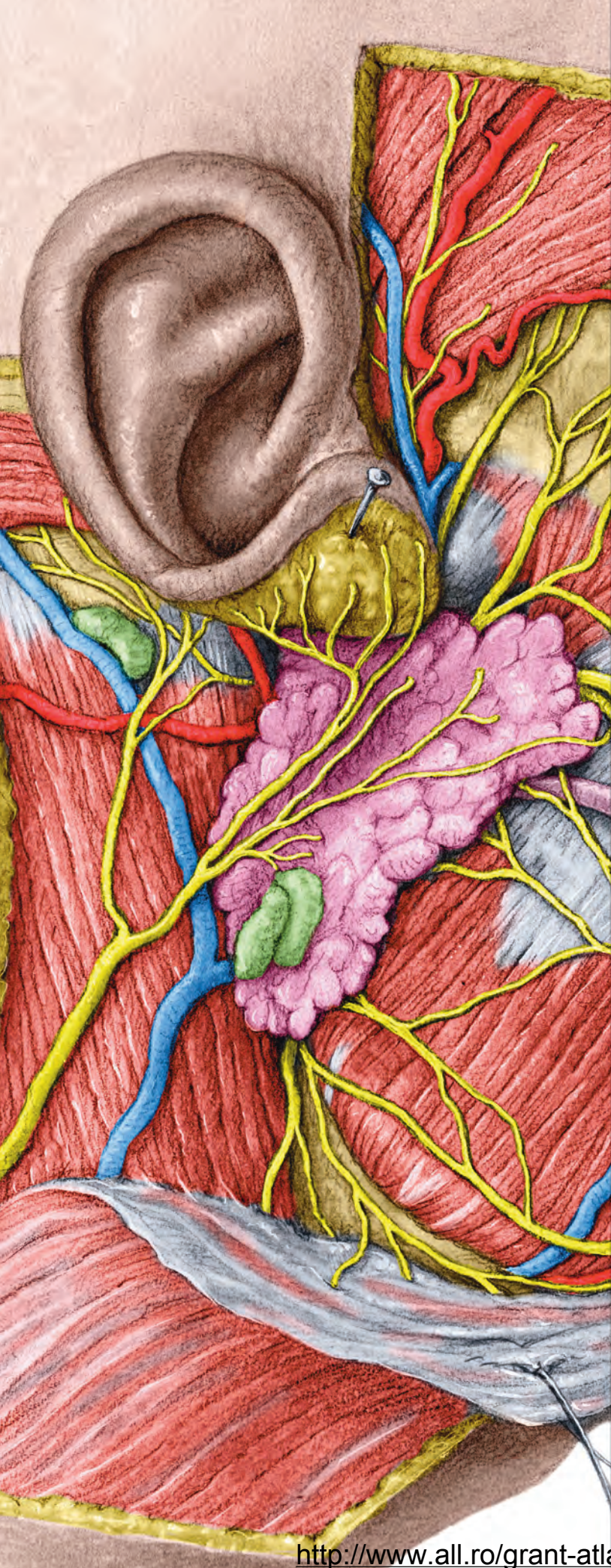
Prezentare generală	468
Scheletul osos	468
Nervii	472
Vasele de sânge	478
Limfaticele	482
Compartimentele musculofasciale	484
Spațiul retroinghinal și trigonul femural	486
Compartimentul anterior și medial al coapsei	490
Fața laterală a coapsei	497
Oasele și inserțiile musculare ale coapsei	498
Regiunea fesieră și compartimentul posterior al coapsei	500
Articulația coxofemurală	510
Regiunea genunchiului	516
Articulația genunchiului	522
Compartimentul anterior și lateral al gambei, fața dorsală a piciorului	536
Compartimentul posterior al gambei	546
Articulațiile tibiofibulare	556
Fața plantară a piciorului	557
Articulațiile gleznei, subtalară și ale piciorului	562
Examinarea imagistică și anatomie secțională	576



6.1 REGIUNILE, OASELE ȘI ARTICULAȚIILE MARI ALE MEMBRULUI INFERIOR

Oasele coxale se unesc anterior la simfiza pubiană, iar posterior, se articulează cu sacrul. Femurul se articulează proximal cu osul coxal

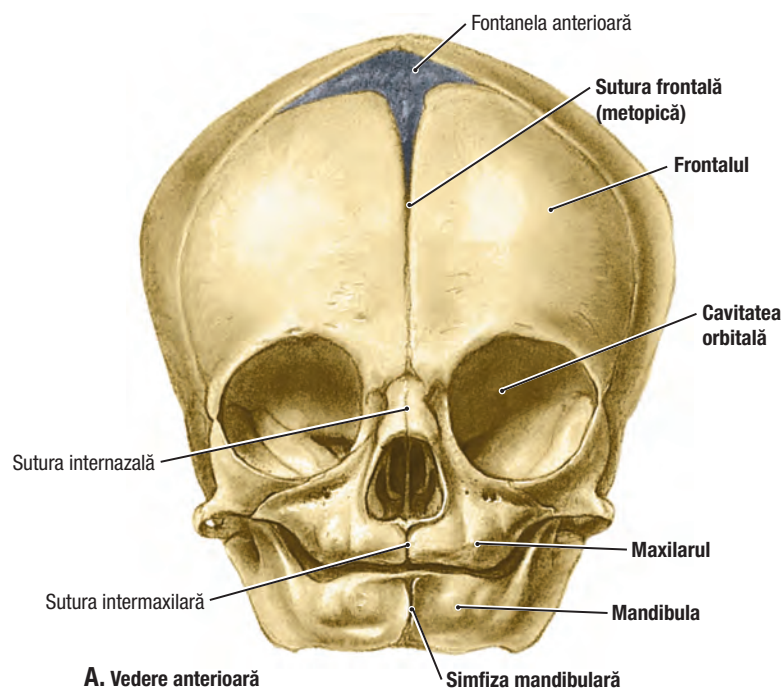
și, distal, cu tibia. Tibia și fibula (peroneul) sunt oasele gambei, care se articulează cu piciorului la nivelul gleznei.



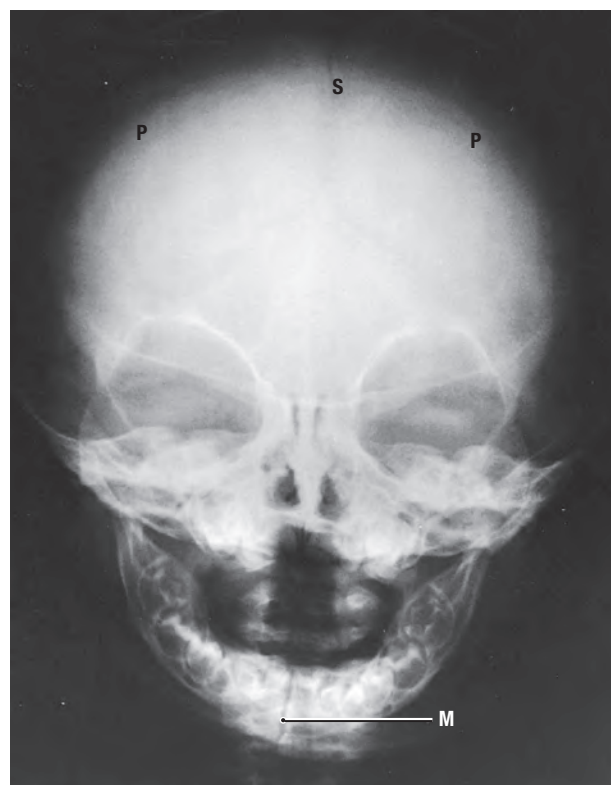
CAPITOLUL 7

Capul

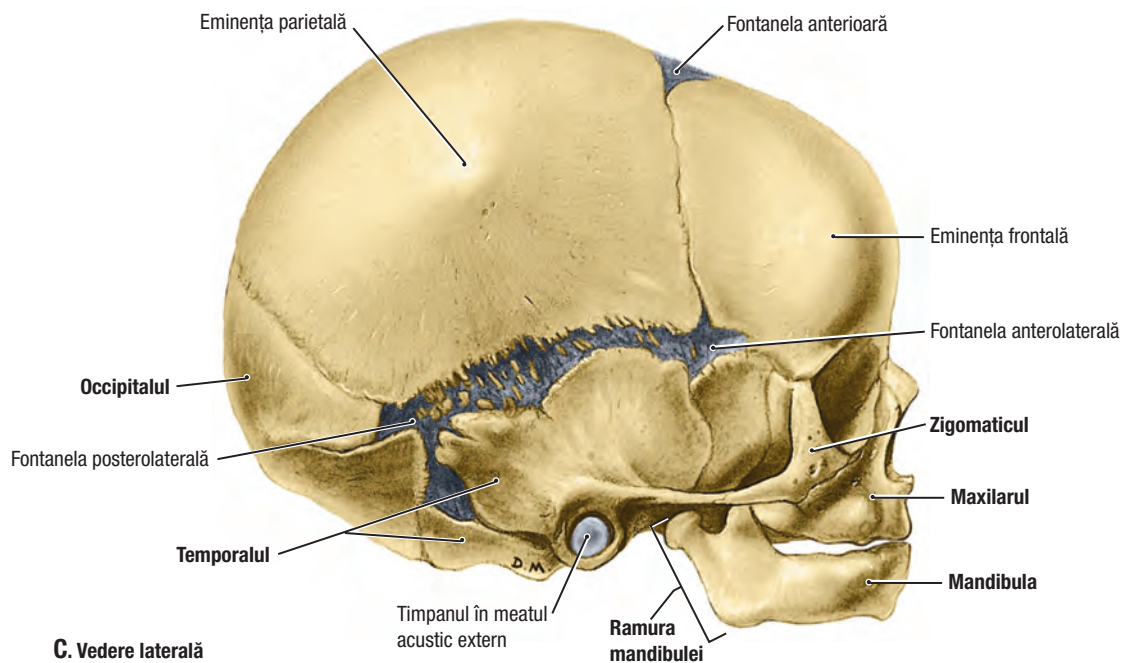
Craniul.....	582
Fața și scalpul	602
Meningele și spațiile meningeale	611
Baza craniului și nervii cranieni.....	616
Vascularizația creierului	622
Orbita și globul ocular	626
Regiunea parotidiană.....	638
Regiunea temporală și fosa infratemporală.....	640
Articulația temporomandibulară	648
Limba	652
Palatul	658
Dinții	661
Nasul, sinusurile paranazale și fosa pterigopalatină.....	666
Urechea.....	679
Drenajul limfatic al capului.....	692
Inervația autonomă a capului.....	693
Examinarea imagistică a capului.....	694
Neuroanatomie: privire generală și sistemul ventricular.....	698
Telencefalul și diencefalul.....	701
Trunchiul cerebral și cerebelul.....	710
Examinarea imagistică a creierului.....	716



A. Vedere anterioară



B. Vedere anteroposterioară



C. Vedere laterală

7.1 CRANIUL LA NAȘTERE ȘI ÎN PRIMA COPILĂRIE

A. Craniul la naștere, fața anterioară. **B.** Radiografie de craniu la un sugar de 6½ luni. **C.** Craniul la naștere, fața laterală.

Comparație cu craniul adultului (Figurile 7.2-7.4):

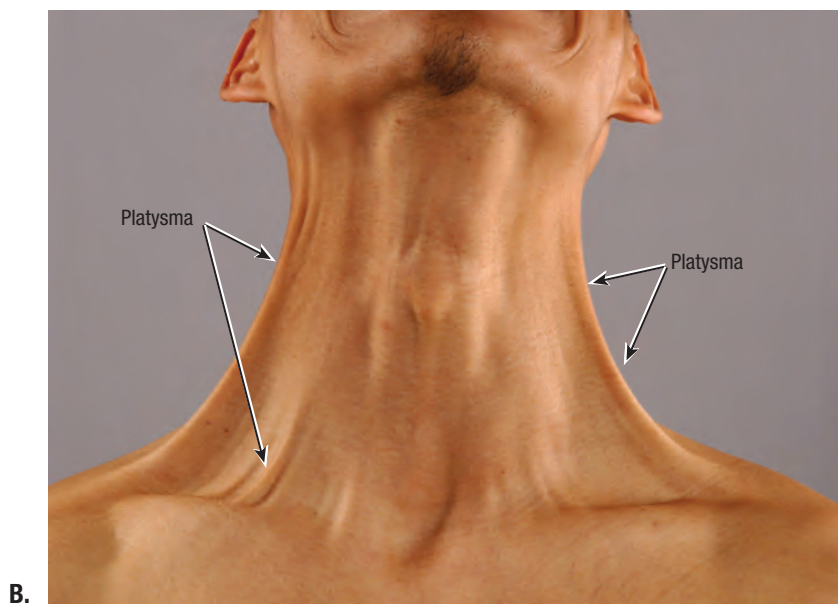
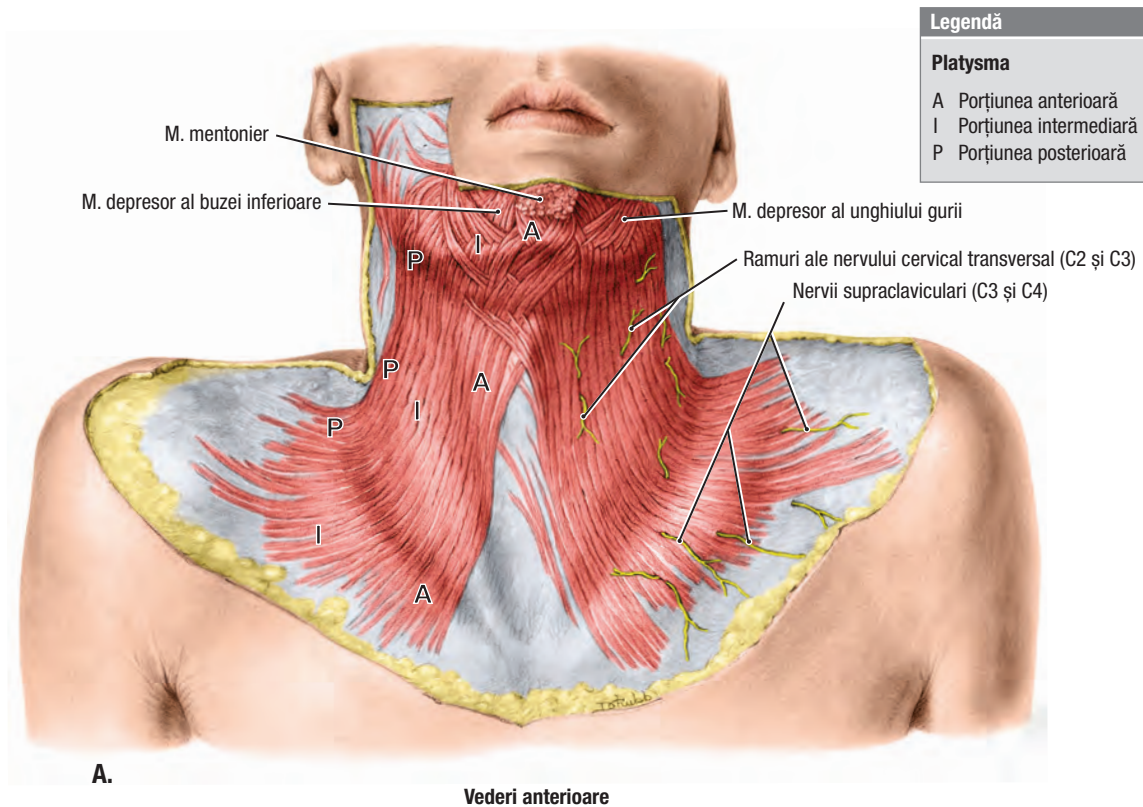
- Maxilarul și mandibula sunt proporțional mici.
- Simfiza mandibulară, care se închide în timpul celui de-al doilea an de viață, și sutura frontală, care se închide în jurul vârstei de 6 ani, sunt încă deschise (nefuzionate).

- Cavitățile orbitale sunt proporțional mari, dar fața este mică; scheletul facial formează doar o optime din întregul craniu, în timp ce la adult reprezintă o treime.

CAPITOLUL 8

Gâtul

Structurile subcutanate și fascia cervicală	722
Scheletul gâtului	726
Regiunile gâtului	728
Regiunea laterală a gâtului (triunghiul posterior)	730
Regiunea anterioară a gâtului (triunghiul anterior)	734
Structurile neurovasculare ale gâtului	738
Compartimentul visceral al gâtului	744
Regiunea toracocervicală și regiunea prevertebrală a gâtului	748
Regiunea submandibulară și planșeul cavității bucale	754
Faringele	758
Istmul orofaringian	764
Laringele	770
Anatomia secționată și examinarea imagistică a gâtului	778



8.1 PLATYSMA

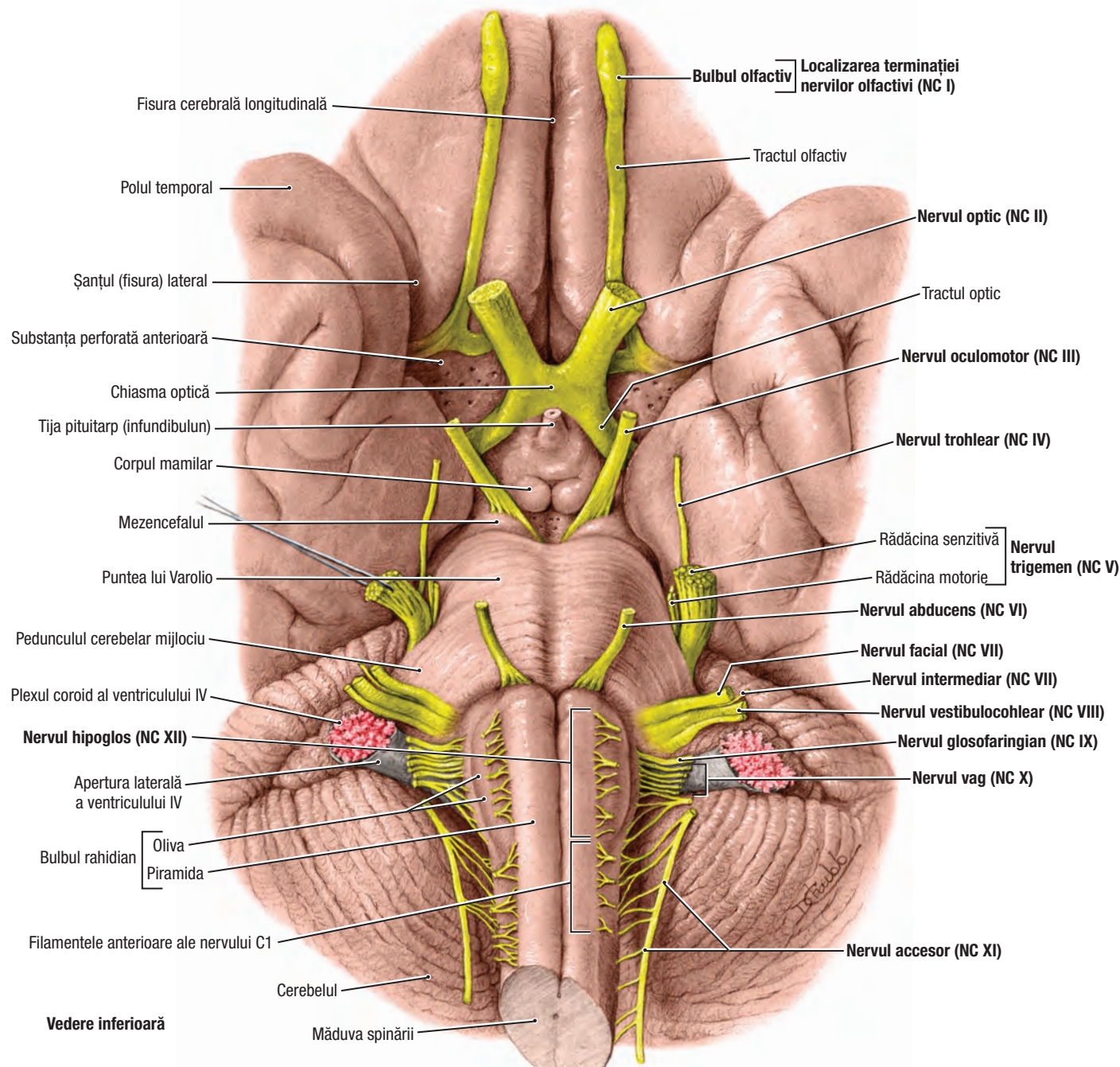
A. Porțiunile platismei. **B.** Configurație externă.

TABELUL 8.1 PLATYSMA

Mușchi	Insertie superioară	Insertie inferioară	Inervație	Acțiune principală
Platysma	<p>Porțiunea anterioară: fibrele se intersectează cu cele ale mușchiului contralateral</p> <p>Porțiunea intermediară: fibrele trec profund de mușchiul depressor al unghiului gurii și al buzei inferioare pentru a se insera pe marginea inferioară a mandibulei</p> <p>Porțiunea posterioară: țesutul cutanat/subcutanat al zonei inferioare a feței, lateral de gură</p>	Țesutul subcutanat care acoperă părțile superioare ale mușchiului pectoral mare și, uneori, mușchiul deltoid	Ramurile cervicale ale nervului facial (NC VII)	Trage inferior colțul gurii și îl lărgeste, exprimând tristețe și frică; trage spre superior pielea gâtului, formând cute verticale și oblice în tensiune la nivelul regiunii anterioare a gâtului

Nervii cranieni

Privire generală asupra nervilor cranieni	784
Nucleii nervilor cranieni	788
Nervul cranian I: olfactiv	790
Nervul cranian II: optic	791
Nervii cranieni III, IV și VI: oculomotor, trohlear și abducens.....	793
Nervul cranian V: trigemen	796
Nervul cranian VII: facial	802
Nervul cranian VIII: vestibulocohlear	804
Nervul cranian IX: glosofaringian	806
Nervul cranian X: vag	808
Nervul cranian XI: accesoriu	810
Nervul cranian XII: hipoglos.....	811
Rezumatul ganglionilor autonomi cranieni.....	812
Rezumatul leziunilor nervilor cranieni.....	813
Imagistica secțională a nervilor cranieni	814



9.1 NERVII CRANIENI ÎN RAPORT CU BAZA CRANIULUI

Nervii cranieni ies din cavitatea craniană prin orificiile bazei craniului. Există 12 perechi de nervi cranieni, numiți și numerotați în secvența rostrocaudală a originilor lor superficiale din creier, mezencefal și zona superioară a măduvei spinării. Nervii olfactivi

(NC I, *nereprezentat*) se termină în bulbul olfactiv. Originea nervului spinal accesoriu (NC XI) din măduva spinării nu este inclusă aici; se extinde inferior până la segmentul C6 al măduvei spinării.