

Prefață.....	11
Introducere.....	13
Elemente de fiziologie a inimii.....	15
Noțiuni tehnice de bază.....	21
Derivațiile în electrocardiografie.....	25
Analiza morfologică a electrocardiogramei.....	35
Unda P.....	51
Tulburările de ritm supraventriculare.....	51
Bradycardia sinusală.....	51
Tahicardia sinusală.....	51
Tahicardia paroxistică supraventriculară.....	53
Extrasistolele supraventriculare.....	54
Fibrilația atrială.....	56
Flutterul atrial.....	57
Oprirea sinusală.....	57
Blocul sinoatrial.....	59
Extrasistola joncțională.....	59
Ritmul joncțional.....	60
Hiperpotasemia.....	61
Boala nodului sinusal.....	61

6 Ghid ECG

Hipertrofiile atriale	62
Hipertrofia atrială stângă	62
Hipertrofia atrială dreaptă	63
Intervalul PQ	65
Sindromul de preexcitație	65
Sindromul WPW	65
Sindromul LGL	68
Blocurile atrioventriculare	68
Blocul atrioventricular gr. I	68
Blocul atrioventricular gr. II	70
Blocul atrioventricular gr. III	71
Blocul atrioventricular de grad înalt	72
Complexul QRS	73
Tulburările de ritm ventriculare	73
Extrasistolele ventriculare	73
Tahicardia ventriculară	77
Fibrilația ventriculară	79
Flutterul ventricular	79
Tulburările de conducere ventriculare	80
Blocurile de ramură	80
Blocurile fasciculare	87
Hipertrofiile ventriculare	93
Hipertrofia de ventricul stâng	93
Hipertrofia de ventricul drept	93

Unda Q patologică din infarctul miocardic	98
Complexul QRS microvoltat	108
Erori de conectare.....	109
Segmentul ST și unda T.....	113
Infarctul miocardic acut	115
Infarctul miocardic non Q	117
Angina pectorală.....	122
Blocurile de ramură	123
Hipertrofiile ventriculare	124
Pericarditele	125
Hipertensiunea arterială.....	128
Tratamentul digitalic	129
Modificările datorate tulburărilor electrolitice	130
Hiperpotasemia	130
Hipopotasemia.....	131
Intervalul QT.....	133
Unda U	137
Anexă	139
Abrevieri.....	140
Lista de figuri	141
Diagnosticile Electrocardiografice	145
Bibliografie	152
Index.....	153

Derivațiile în electrocardiografie

În electrocardiografie fiecare pereche de câte doi electrozi, unul negativ și unul pozitiv, aplicați în anumite puncte pe corp formează o așa-numită derivație.

În mod obișnuit se folosesc 12 derivații: 3 derivații standard (bipolare), 3 derivații unipolare ale membrelor și 6 derivații precordiale.

Derivațiile standard (derivațiile Einthoven) înregistrează diferențele de potențial măsurate la nivelul membrelor, după cum urmează:

- D1 membru superior drept (-) membru superior stâng (+)

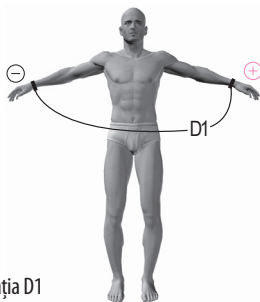


Fig. 9. Derivația D1

26 Ghid ECG

- D2 membru superior drept (-) membru inferior stâng (+),

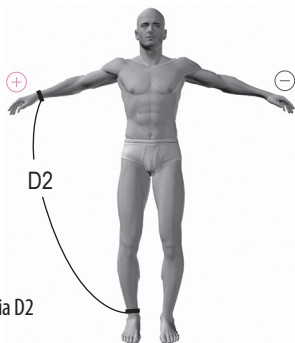


Fig. 10. Derivația D2

- D3 membru superior stâng (-) membru inferior stâng (+);

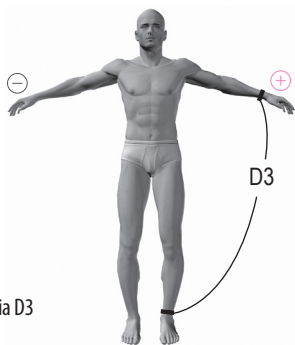


Fig. 11. Derivația D3

Poziționarea electrozilor pe membre se realizează conform unui cod al culorilor și anume

- electrodul roșu pe antebrațul drept
- electrodul galben pe antebrațul stâng
- electrodul verde pe gamba stângă
- electrodul negru pe gamba dreaptă (electrod suplimentar folosit pentru stabilizarea traseului)

