

Dr. Malcolm S. Thaler

EKG

TOT CE TREBUIE SĂ ȘTII

Traducere din limba engleză de
Carmen Sima



Ediția a VIII-a

<http://www.all.ro/ekg-tot-ce-trebuie-sa-stii.html>

Dedicație

*Pentru Nancy, Ali și Jon cu dragoste și pentru oricine
încearcă să facă viața altora pur și simplu un pic mai bună*

Prefață

Au trecut mai mult de 25 de ani de la prima ediție a acestei cărți și devotamentul nostru față de principiile descrise în primele pagini ale acelei prime cărți rămâne astăzi la fel de puternic ca oricând:

Această carte este despre învățatură. Este despre păstrarea simplă a lucrurilor simple și a lucrurilor complicate clare, concise și, da, de asemenea, simple. Este despre a ajunge de aici, acolo, fără să te sperie de moarte, să te simți extrem de plictisit sau să te intimideze complet. Este despre transformarea ignoranței în cunoaștere, a cunoașterii în înțelepciune și toate cu un pic de distracție.

Așadar, acum ții în mâini a opta ediție a acestei cărți și încă o dată am încercat să o facem chiar mai bună decât cele care au apărut înainte. Am adăugat material unde noile progrese o cereau, am scurtat sau simplificat ori de câte ori a fost posibil și am continuat să ne asigurăm că totul este discutat în contextul adecvat, prin amplasarea ta în mijlocul situațiilor clinice ale vieții reale.

Mulțumiri deosebite dr. Felix Yang, director asociat la electrofiziologie cardiacă din cadrul Centrului Medical Maimonides, New York, ale cărui comentarii ireproșabile și modificări inspirate au fost mai presus de excepțional și oferă certitudinea că vei citi cel mai actualizat, clar și precis text la care ar putea spera cineva.

Ca întotdeauna, mulțumiri speciale persoanelor minunate din cadrul Lippincott Williams & Wilkins, care reușesc mereu să producă cea mai atractivă și ușor de citit carte de EKG la care cineva poate spera vreodată. Și o apreciere deosebită față de Kristina Oberle și Rebecca Gaertner, care au făcut ca întregul proces să fie o adevărată plăcere.

Pentru aceia dintre voi care ați pus mâna pe această carte pentru prima oară - ca și pentru cei care faceți o revenire - sper să vă ofere tot ce aveți nevoie pentru a interpreta EKG-uri repede și precis.

Dr. Malcolm Thaler

Cuprins

Să începem 1

Capitolul 1

Principii de bază 9

Electricitatea și inima 10

Celulele cardiace 13

Țimp și voltaj 18

Unde P, complexe QRS, unde T și câteva linii drepte 20

Denumirea liniilor drepte 29

Recapitulare: Undele și liniile drepte ale EKG-ului 31

Formarea undelor 33

Cele 12 proiecții ale inimii 38

Câteva cuvinte despre vectori 46

EKG-ul normal cu 12 derivații 48

Recapitulare: Orientarea undelor pe EKG-ul normal 59

Teme de interes care rezultă 61

Capitolul 2

Hipertrofia și dilatația inimii 63

Definiții 64

Axa 67

Recapitulare: Axa 74

Deviația axială, hipertrofia și dilatația 77

Dilatația atrială 80

Recapitulare: Dilatația atrială 83

Hipertrofia ventriculară 84

Anomalii secundare de repolarizare ale hipertrofiei ventriculare 90

Recapitulare: Hipertrofia ventriculară 92

CAZUL 1 93

CAZUL 2 94

Capitolul 3

Aritmii 97

Manifestările clinice ale aritmiilor 99

De ce apar aritmiile 100

Benzile de ritm 101

Cum să determini frecvența cardiacă pe EKG 104

Cele cinci tipuri de bază ale aritmiilor 108

Aritmii de origine sinusală 109

Recapitulare: Aritmii de origine sinusală 115

Ritmuri ectopice 117

Ritmuri de reintrare 118

Cele patru întrebări 120

Aritmii supraventriculare 123

Recapitulare: Aritmii supraventriculare 138

Aritmii ventriculare 139

Recapitulare: Aritmii ventriculare 145

Aritmii supraventriculare versus aritmii ventriculare 146

Recapitulare: Tahicardia ventriculară versus TPSV cu conducere aberantă 153

Stimularea electrică programată 154

Defibrilatoare implantabile 156

Defibrilatoare externe 157

CAZUL 3 159

CAZUL 4 162

CAZUL 5 164

Capitolul 4

Blocuri de conducere 167

Ce este un bloc de conducere? 168

Blocuri AV 169

Recapitulare: Blocuri AV 179

Blocurile de ramură 181

Recapitulare: Blocurile de ramură 187

Hemiblocuri 188

Combinând blocul de ramură dreaptă și hemiblocurile 193

Blocuri incomplete 196

Finalul jocului cu blocuri: combinând blocurile AV, blocul de ramură dreaptă și hemiblocurile 197

Pacemakere 199

CAZUL 6 204

CAZUL 7 206

CAZUL 8 207

Capitolul 5

Sindroame de preexcitație 209

Ce este preexcitația? 210

Sindromul Wolff-Parkinson-White 211

Sindromul Lown-Ganong-Levine 213

Aritmii asociate 214

Recapitulare: Preexcitația 220

CAZUL 9 221

Capitolul 6

Ischemia miocardică și infarctul 223

Ce este un infarct miocardic? 224

Cum să diagnostichezi un infarct miocardic 226

Recapitulare: Modificări EKG ale unui infarct miocardic în evoluție 238

Localizarea infarctului 239

Infarcte miocardice fără undă Q (non-Q) 248

Sindromul de balonizare apicală 250

Angina 251

Recapitulare: Segmentul ST în boala ischemică cardiacă 253

Limitele EKG-ului în diagnosticarea unui infarct 254

Testul de stres 255

CAZUL 10 260

CAZUL 11 265

Capitolul 7

Retușuri finale 267

Tulburări electrolitice 269

Hipotermia 273

Medicamente 274

Mai mult despre intervalul QT 278

Alte afecțiuni cardiace 280

Afecțiuni pulmonare 284

Boli ale sistemului nervos central 286

Moartea subită cardiacă 287

Inima atletului 289

Evaluarea atleților înaintea competiției	290
Tulburări de somn	291
Evaluarea preoperatorie	293
Recapitulare: Condiții diverse	294
CAZUL 12	296
CAZUL 13	299
Capitolul 8	
Punând totul laolaltă	301
Metoda celor 11 pași pentru citirea EKG-urilor	304
Tabele recapitulative	306
Capitolul 9	
Cum ajungi la Carnegie Hall?¹	323
Index	335

¹ Exersează, exersează, exersează!

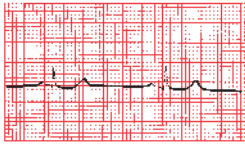


Să începem

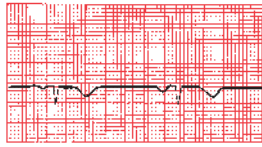
În acest capitol vei învăța:

1

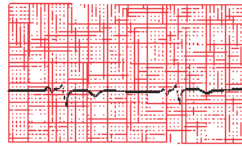
mai nimic, dar nu-ți face griji. Vor urma o mulțime de lucruri. Aici ai posibilitatea să răsfoiești câteva pagini, respiră adânc o dată sau de două ori și liniștește-te pentru a fi gata de start. Relaxează-te. Toarnă-ți niște ceai. Începe.



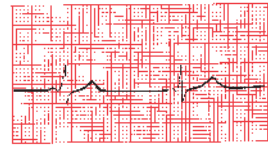
I



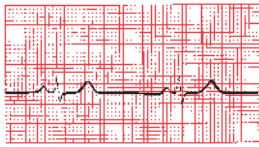
aVR



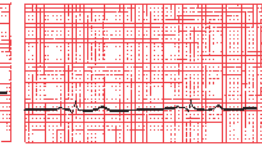
V1



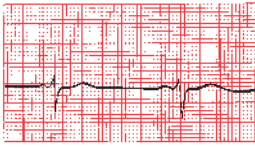
V4



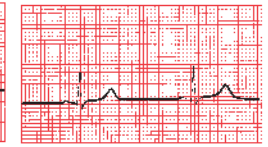
II



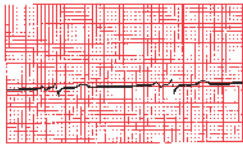
aVL



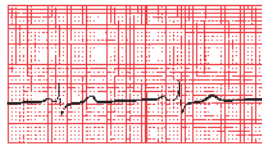
V2



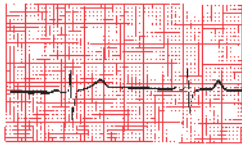
V5



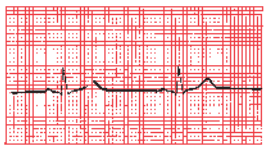
III



aVF

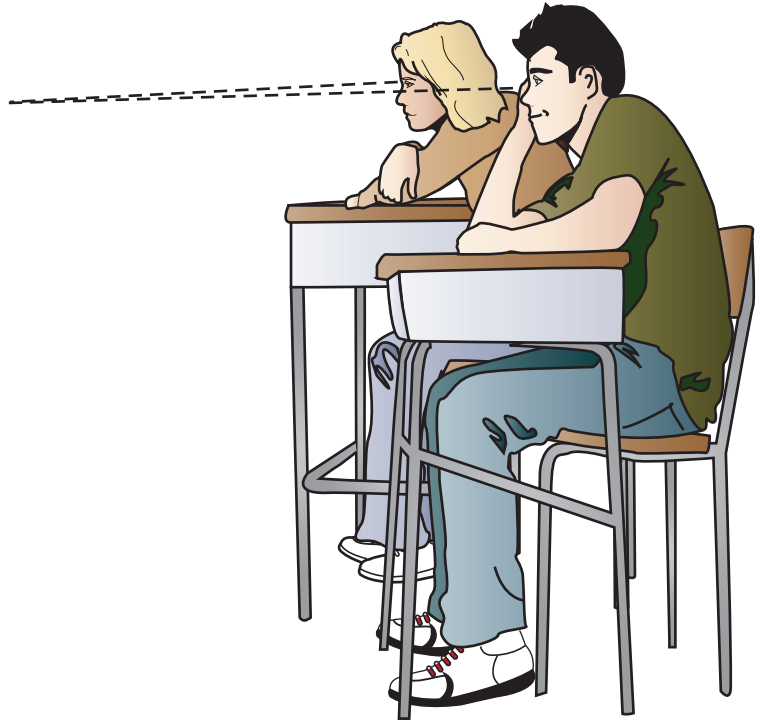


V3



V6


Pe pagina opusă este o electrocardiogramă normală sau un EKG. Până ce vei termina această carte – și nu îți va lua deloc prea mult timp – vei fi capabil să recunoști aproape imediat un EKG normal. Poate chiar mai important, vei fi capabil să punctezi toate anomaliile comune care pot apărea pe un EKG și chiar te vei pricepe la acest lucru!



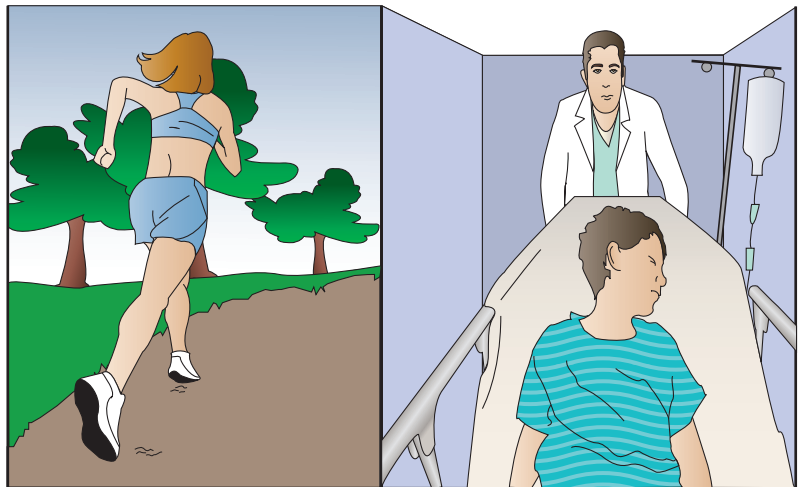
Unele persoane au comparat învățarea interpretării EKG-urilor cu învățarea citirii partiturilor muzicale. În ambele cazuri, o persoană se confruntă cu un sistem de notare complet nou care nu este înrădăcinat în limbajul convențional și care este plin de forme și simboluri nefamiliare.

Dar nu există cu adevărat nicio comparație. Simplul „lub-dub“ al inimii nu se poate asemăna cu subtila complexitate a unui cvartet de coarde beethovenian (în special din perioada târzie!), cu tonalitățile multiplicat și poliritmurile din Ritualul Primăverii a lui Stravinsky sau cu efectul combinat extraordinar de jazz al Standards Trio a lui Keith Jarrett.

Nu se întâmplă așa ceva.



EKG-ul este un instrument cu o deosebită putere clinică, remarcabil atât pentru ușurința cu care poate fi însușit, cât și pentru gama extraordinară de situații în care acesta poate furniza informații utile și chiar critice. O privire rapidă asupra unui EKG permite diagnosticarea un infarct miocardic în evoluție, poate identifica o aritmie în măsură să pună viața în pericol, poate evidenția efectele cronice ale hipertensiunii prelungite, efectele acute ale unui embolism pulmonar masiv sau, pur și simplu, oferă o măsură suplimentară de siguranță cuiva care dorește să înceapă un program de antrenament fizic.




Cu toate acestea, amintește-ți că EKG-ul este doar un instrument și, ca orice instrument, este la fel de eficient ca și utilizatorul său. Pune-mi o daltă în mână și este puțin probabil să-l obții pe *David* a lui Michelangelo.

Cele nouă capitole ale acestei cărți te vor purta într-o călătorie electrizantă, de la ignoranță la competență scilicet. Îți vei uimi prietenii (și, cel mai important, pe tine însuși). Traseul pe care îl vei urma arată astfel:

- **Capitolul 1:** vei învăța despre evenimentele electrice care generează diferitele unde pe EKG și – înarmat cu aceste cunoștințe – vei fi capabil să recunoști și să înțelegi EKG-ul normal cu 12 derivații.
- **Capitolul 2:** vei vedea modul în care modificări simple și predictibile din cadrul anumitor unde permit diagnosticul dilatației și al hipertrofiei atriilor și ventriculelor.
- **Capitolul 3:** te vei familiariza cu cele mai comune tulburări de ritm cardiac și vei învăța de ce unele pot pune viața în pericol și altele reprezintă simple neplăceri.
- **Capitolul 4:** vei învăța să identifici întreruperile căilor normale de conducere cardiacă și te vei familiariza cu stimulatoarele cardiace (pacemakeri).
- **Capitolul 5:** vei vedea ce se întâmplă în cazul în care curentul electric ocolește canalele de conducere obișnuite și ajunge mai repede la destinație.
- **Capitolul 6:** vei învăța să stabilești diagnosticul de boală ischemică cardiacă: infarctele miocardice (atacurile de cord) și angina (durere ce rezultă atunci când regiuni ale inimii sunt lipsite de oxigen).
- **Chapter 7:** vei vedea cum diferite fenomene noncardiace pot modifica EKG-ul.
- **Capitolul 8:** vei pune laolaltă toate cunoștințele nou descoperite cu ajutorul unei metode simple în 11 pași pentru citirea tuturor EKG-urilor.
- **Capitolul 9:** câteva trasee de exersare îți vor permite să îți testezi cunoștințele și să te bucuri din plin de uimitorul progres intelectual.

Întregul proces este lipsit de complicații și nu ar trebui să fie câtuși de puțin intimidant. Nu sunt necesare subtilități de gândire sau salturi mari de logică creativă.
Nu este momentul unei gândiri profunde.





1. Principii de bază

În acest capitol vei învăța:

- 1 | cum este generat impulsul electric la nivelul inimii
- 2 | cum este propagat acest impuls prin cele patru camere ale inimii
- 3 | că deplasarea sarcinii electrice prin inimă produce pe EKG modele de undă predictibile
- 4 | cum detectează și înregistrează aceste unde aparatul EKG
- 5 | că EKG-ul examinează inima din 12 perspective diferite, furnizând o hartă electrică tridimensională extraordinară a inimii
- 6 | că acum ești capabil să recunoști și să *înțelegi* toate liniile și undele de pe EKG-ul cu 12 derivații

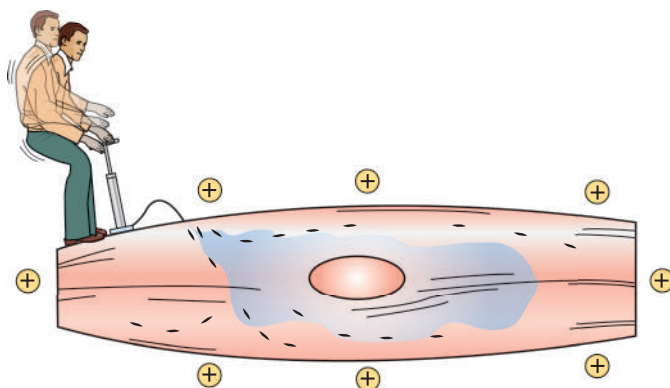


Electricitatea și inima

Impulsul electric, un stimul electric biologic înăscut, este ceea ce determină inima să funcționeze. EKG-ul nu este nimic mai mult decât o înregistrare a activității electrice a inimii și, prin modificarea modelelor electrice normale, putem diagnostica numeroase tulburări cardiace diferite.

Tot ce trebuie să știi despre electrofiziologia celulară în două pagini

În starea lor de repaus, celulele cardiace sunt polarizate electric; respectiv, în raport de exteriorul lor, interiorul este încărcat negativ. Această polaritate electrică este menținută prin intermediul pompelor de membrană, care asigură distribuția corespunzătoare a ionilor (în primul rând, potasiul, sodiul, clorul și calciul), și este necesară pentru a menține electronegativitatea relativă în interiorul acestor celule. Ionii menționați intră și ies din celulă prin canale ionice speciale din membrana celulară.



Celula cardiacă în stare de repaus își menține polaritatea electrică cu ajutorul unei pompe de membrană. Această pompă necesită furnizare constantă de energie și domnul de mai sus, dacă era mai degrabă real decât o metaforă vizuală, în scurtă vreme ar fi căzut lat pe spate.