

DE LA
SIMPTOM^{LA} **DIAGNOSTIC**
ÎN PRACTICA MEDICALĂ
CAZURI CLINICE

Camelia Diaconu
COORDONATOR

Referent științific: **Prof. Dr. Ion Bruckner**
Președintele Societății Române de Medicină Internă



Prefață

Cartea de față s-a născut din dorința de a aduce în atenția lumii medicale o abordare practică, interesantă, captivantă și instructivă a strategiilor diagnostice folosite actualmente în practica medicală. Cartea conține 35 de prezentări de cazuri clinice ale unor bolnavi cu patologie diversă și complexă, diagnosticați și tratați în clinicile și spitalele din România, și reflectă unul dintre cele mai dificile procese, acela de a stabili un diagnostic corect și complet. Majoritatea cărților medicale descriu detaliat diversele patologii, însă foarte puține prezintă modalitatea practică, individualizată, de abordare diagnostică, de la prezentarea pacientului la camera de gardă până la stabilirea diagnosticului pozitiv. Am preferat această abordare „pragmatică”, având convingerea că una dintre cele mai eficiente metode de învățare este cea bazată pe exemple din viața reală, de zi cu zi. Procesul de învățare prin care tinerii studenți sau rezidenți încearcă să înțeleagă problemele cu care se confruntă medicii practicieni, în urma căruii se transpun în anumite situații clinice pe care este posibil să le întâmpine în cariera lor viitoare, este cel mai performant. Pentru asigurarea coerenței și unității lucrării, prezentarea fiecărui caz clinic urmează etapele bine cunoscute: simptomatologie, date anamnestice, elementele examenului obiectiv, investigații paraclinice, diagnosticul pozitiv, probleme de diagnostic diferențial, tratament, evoluție, încheindu-se cu date de actualitate din literatura științifică medicală, referitoare la patologia prezentată. Cazurile expuse oferă posibilitatea tinerilor medici de a explora și anticipa dilemele clinice, de a-și dezvolta propria abordare diagnostică și terapeutică. O parte din patologia descrisă în carte este destul de rară sau mai puțin obișnuită, însă tocmai acesta este unul dintre rolurile cărții, de a sublinia faptul că patologii rare există și că trebuie cunoscute. Cazurile sunt prezentate în așa fel încât să trezească interesul și entuziasmul atât al studenților și tinerilor rezidenți, cât și al medicilor seniori, în rezolvarea problemelor clinice.

Vreau să adresez calde mulțumiri întregului colectiv de autori ai acestei cărți, de la tineri medici, la început de carieră, până la medici seniori, cu

o vastă și valoroasă experiență didactică și profesională, fără a căror entuziasă și generoasă implicare acest proiect ar fi avut șanse mici de reușită. Având în vedere ritmul lumii contemporane, nu este deloc ușor să găsim răgazul să așternem pe hârtie experiența noastră profesională, pentru beneficiul generațiilor viitoare de medici. Pentru că medicina este un domeniu în continuă schimbare și evoluție și pentru că patologiile sunt din ce în ce mai diverse și complexe, impunând de cele mai multe ori o strânsă colaborare interdisciplinară pentru stabilirea unui diagnostic corect, din colectivul de autori fac parte medici de diverse specializări: medicină internă, cardiologie, gastroenterologie, medicină de urgență, chirurgie generală, chirurgie plastică, neurologie, reumatologie, anatomie patologică etc. Cartea deține toate argumentele pentru a fi o lectură foarte utilă, antrenantă și necesară atât tinerilor medici, studenți sau rezidenți, cât și medicilor cu experiență, de diverse specializări, având în vedere diversitatea afecțiunilor prezentate.

Consider că această carte constituie o dovadă indubitabilă că în România se practică actualmente o medicină performantă, perfect integrată în standardele valorice europene.

Dr. Camelia Diaconu

„He who studies medicine without books sails
an uncharted sea, but he who studies medicine
without patients does not go to sea at all“.

Sir William Osler

Autori

Autor coordonator

CAMELIA CRISTINA DIACONU

Șef de lucrări Universitatea de Medicină și Farmacie „Carol Davila“

Medic primar medicină internă, specialist cardiologie, Clinica de Medicină Internă și Gastroenterologie, Spitalul Clinic de Urgență București

Autori colaboratori

NICOLAE BACALBAȘA

Asistent universitar UMF „Carol Davila“, medic specialist obstetrică-ginecologie și chirurgie generală, Spitalul Clinic „Dr. Ion Cantacuzino“, București

SILVIU CONSTANTIN BĂDOIU

Șef de lucrări UMF „Carol Davila“, medic primar Clinica de Chirurgie Plastică și Microchirurgie Reconstructivă, Spitalul Clinic de Urgență „Prof. Dr. Agrippa Ionescu“, București

SERENADA BĂLĂ

Medic primar anatomopatolog, Departamentul Morfopatologie, Spitalul Clinic Județean de Urgență Craiova

ALICE BĂLĂCEANU

Șef de lucrări UMF Carol Davila, medic primar boli interne, specialist cardiologie, Clinica de Medicină Internă, Spitalul Clinic de Urgență „Sf. Ioan“, București

IRINA BĂLESCU

Medic specialist chirurgie generală, Spitalul Ponderas, București

ȘERBAN VIFOR GABRIEL BERTEȘTEANU

Șef de lucrări UMF „Carol Davila“, medic primar ORL Spitalul Clinic Colțea București

RALUCA IOANA BUNGHEZ

Medic rezident secția Oncologie Medicală I, Institutul Oncologic „Prof. Dr. Al. Trestioreanu“ București

SERGIU MARIAN CAZACU

Șef de lucrări Universitatea de Medicină și Farmacie din Craiova, medic primar medicină internă și gastroenterologie, Spitalul Clinic Județean de Urgență Craiova

ALINA CONSTANTIN

Medic rezident gastroenterologie, Spitalul Clinic de Urgență București

GABRIEL CONSTANTINESCU

Conferențiar universitar UMF „Carol Davila“, medic primar gastroenterologie și medicină internă, Spitalul Clinic de Urgență București

RALUCA SIMONA COSTACHE

Șef de lucrări UMF „Carol Davila“, medic primar medicină internă și gastroenterologie, Spitalul Universitar de Urgență Militar Central „Dr. Carol Davila“

CRISTINA-NICOLETA COZMA

Medic rezident Clinica de Chirurgie Plastică și Microchirurgie Reconstructivă, Spitalul Clinic de Urgență „Prof. Dr. Agrippa Ionescu“, București

GIORGIANA DEDIU

Asistent universitar UMF „Carol Davila“, medic specialist boli interne, Clinica de Medicină Internă, Spitalul Clinic de Urgență „Sf. Ioan“, București

CAMELIA DIACONU

Șef de lucrări UMF „Carol Davila“, medic primar medicină internă, specialist cardiologie, Clinica de Medicină Internă, Spitalul Clinic de Urgență București

CĂTĂLINA DIACONU

Medic rezident gastroenterologie, Spitalul Universitar de Urgență Militar Central „Dr. Carol Davila“

IRINA-GABRIELA DIACONU

Medic rezident gastroenterologie Spitalul Clinic de Urgență București

ADRIAN DOBRINESCU

Medic primar chirurgie toracică, Clinica de Chirurgie Toracică, Spitalul Clinic Județean de Urgență Craiova

AURELIAN DOBRINESCU

Medic primar medicină internă, Spitalul Clinic Municipal „Filantropia“ Craiova

CRISTINA IULIA FILIP

Medic rezident Clinica de Chirurgie Plastică și Microchirurgie Reconstructivă, Spitalul Clinic de Urgență „Prof. Dr. Agrippa Ionescu“, București

CAMELIA FOARFĂ

Șef de lucrări, Universitatea de Medicină și Farmacie din Craiova, medic primar anatomopatolog, Departamentul Morfopatologie, Spitalul Clinic Județean de Urgență Craiova

MARIA FORTOFOIU

Șef de lucrări Universitatea de Medicină și Farmacie din Craiova, medic primar medicină de urgență, specialist cardiologie, Compartimentul de Primiri Urgențe, Spitalul Clinic Municipal „Filantropia“ Craiova

MIRCEA-CĂTĂLIN FORTOFOIU

Conferențiar universitar, Universitatea de Medicină și Farmacie din Craiova, medic primar medicină internă, specialist gastroenterologie, Spitalul Clinic Municipal „Filantropia“ Craiova

DENIS GEAMBULAT

Medic rezident pneumologie, Clinica de Medicină Internă, Spitalul Clinic de Urgență București

DĂNUȚ GHIȚĂ

Medic primar medicină internă, gastroenterologie și medicină de urgență, Spitalul Municipal Caracal

ADELA GOLEA

Șef de lucrări, Universitatea de Medicină și Farmacie „Iuliu Hațieganu“, medic primar medicină de urgență, Unitatea de Primiri Urgențe – SMURD Spitalul Clinic Județean de Urgență Cluj-Napoca

RALUCA GRIGORE

Șef de lucrări UMF „Carol Davila“, medic primar ORL Spitalul Clinic Colțea București

MĂDĂLINA ILIE

Asistent universitar UMF „Carol Davila“, medic specialist gastroenterologie și medicină internă, Spitalul Clinic de Urgență București

CRISTIAN RADU JECAN

Șef de lucrări UMF „Carol Davila“, medic primar Clinica de Chirurgie Plastică și Microchirurgie Reconstructivă, Spitalul Clinic de Urgență „Prof. Dr. Agrippa Ionescu“, București

SORIN MIHAI LĂCAN

Asistent universitar, Universitatea de Medicină și Farmacie „Iuliu Hațieganu“, medic rezident medicină de urgență, Unitatea de Primiri Urgențe, Spitalul Clinic de Urgență pentru Copii, Cluj-Napoca

JOHN LOTZ

Clinica I Chirurgie, Spitalul Clinic de Urgențe „Sf. Spiridon“ Iași

LILI LOZNEANU

Clinica I Chirurgie, Spitalul Clinic de Urgențe „Sf. Spiridon“ Iași

COSMINA MAGDĂU

Medic primar pneumologie, Spitalul Clinic de Pneumologie „Leon Daniello“, Cluj Napoca

MILENA ADINA MAN

Conferențiar universitar, Universitatea de Medicină și Farmacie „Iuliu Hațieganu“, medic primar pneumologie, Spitalul Clinic de Pneumologie „Leon Daniello“, Cluj Napoca

OANA MIHAELA CORALIA MANCIU

Medic rezident Clinica de Chirurgie Plastică și Microchirurgie Reconstructivă, Spitalul Clinic de Urgență „Prof. Dr. Agrippa Ionescu“, București

MIHAIL MATEI

Student, Universitatea de Medicină și Farmacie „Carol Davila“, Facultatea de Medicină, București

CARINA MIHAI

Șef de lucrări UMF „Carol Davila“, medic primar reumatologie, Centrul EUSTAR 100, Clinica de Medicină Internă și Reumatologie, Spitalul Clinic „Dr. Ion Cantacuzino“ București

NICOLETA ȘTEFANIA MOTOC

Medic specialist pneumologie, doctorand Universitatea de Medicină și Farmacie „Iuliu Hațieganu“, Cluj Napoca

EUGENIA-MARIA MUREȘAN

Asistent universitar, Universitatea de Medicină și Farmacie „Iuliu Hațieganu“, medic rezident medicină de urgență, Unitatea de Primiri Urgențe – SMURD, Spitalul Clinic Județean de Urgență Cluj-Napoca

ADRIANA CĂTĂLINA NEAGU

Medic rezident Clinica de Chirurgie Plastică și Microchirurgie Reconstructivă, Spitalul Clinic de Urgență „Prof. Dr. Agrippa Ionescu”, București

CRISTIAN NEDELCU

Asistent cercetare, medic rezident gastroenterologie, Spitalul Clinic de Urgență București

ALEXANDRU NICOLAESCU

Medic rezident ORL, Spitalul Clinic Colțea, București

LILIANA NIȚU

Asistent universitar UMF „Carol Davila”, medic primar ORL, Spitalul Clinic Colțea, București

RUXANDRA OPRIȚA

Asistent universitar UMF „Carol Davila”, medic primar gastroenterologie, Spitalul Clinic de Urgență București

LILIANA PARASCAN

Medic primar anatomopatolog, Serviciul de Anatomie Patologică – Institutul de Urgență pentru Boli Cardiovasculare „C.C. Iliescu”, București

BIANCA PARASCHIV

Doctorand UMF „Carol Davila”, medic rezident pneumologie, Institutul Național de Pneumologie „Marius Nasta”, București

MIHAELA PASC

Medic primar medicină de urgență, Unitatea de Primiri Urgențe – SMURD Spitalul Clinic Județean de Urgență Cluj-Napoca

CRISTINA-FLORENTINA PLEȘA

Medic primar neurologie, Spitalul Universitar de Urgență Militar Central „Carol Davila”, București

CARMEN MONICA POP

Profesor universitar, Universitatea de Medicină și Farmacie „Iuliu Hațieganu”, medic primar pneumologie, Spitalul Clinic de Pneumologie „Leon Daniello”, Cluj Napoca

BOGDAN POPESCU

Asistent universitar UMF „Carol Davila”, medic specialist ORL, Spitalul Clinic Colțea, București

CRISTIAN RADU POPESCU

Prof. Univ. UMF „Carol Davila”, medic primar ORL, Spitalul Clinic Colțea, București

CRISTINA POPLĂCEAN-MALIȚA

Medic specialist pneumologie, Spitalul Clinic Municipal „Dr. Gavril Curteanu”, Secția de Pneumologie, Oradea

FLORIN POTERAȘU

Medic specialist medicină internă, Centrul Medical Phoenix Craiova

LAURA RĂDUCU

Asistent universitar UMF „Carol Davila”, medic primar Clinica de Chirurgie Plastică și Microchirurgie Reconstructivă, Spitalul Clinic de Urgență „Prof. Dr. Agrippa Ionescu”, București

VIOREL RĂDULESCU

Medic primar medicină de familie, Caracal

VICTORIA MARIA RUȚA

Medic specialist pneumologie, doctorand Universitatea de Medicină și Farmacie „Iuliu Hațieganu”, Cluj Napoca

ANCA-MARIA SANDU

Medic rezident endocrinologie, Institutul Național de Endocrinologie „C.I. Parhon”, București

CARMEN-ADELLA SÎRBU

Șef de lucrări Universitatea „Titu Maiorescu”, Facultatea de Medicină, medic primar neurologie Spitalul Universitar de Urgență Militar Central „Carol Davila”, București

OCTAVIAN-MIHAI SÎRBU

Medic rezident neurochirurgie, Spitalul Clinic de Urgență „Bagdasar-Arseni”, București

CRISTIAN STAN

Profesor universitar medicină legală, INML „Mina Minovici” București, Laboratorul de Prosectură

CAROL STANCIU

Profesor universitar Institutul de Gastroenterologie și Hepatologie Iași

DANA LUCIA STÂNCULEANU

Medic primar secția Oncologie Medicală I, Institutul Oncologic „Prof. Dr. Al. Trestioreanu” București

ALEN STEGARU

Medic primar radiologie, Spitalul Municipal Caracal

ANDRA ELENA STROESCU-BALCANGIU

Medic rezident, Clinica de Nefrologie și Dializă, Spitalul Clinic de Urgență „Sf. Ioan”, București

ANDREEA STOICA

Medic rezident oncologie medicală, Institutul Oncologic, București

EUGEN TÂRCOVEANU

*Profesor universitar Clinica I Chirurgie, Spitalul
Clinic de Urgență Sf. Spiridon, Iași*

DANIELA VASILE

*Medic primar anatomie patologică, Spitalul Municipal
Caracal*

LIVIU VERINCEANU

*Medic primar pneumologie, Clinica de Medicină
Internă, Spitalul Clinic de Urgență București*

Cuprins

Prefață	v
Autori	ix
1. Cancer mamar metastazat plus ischemie acută periferică: un necaz nu vine niciodată singur	1
<i>Camelia Diaconu</i>	
2. Carcinom scuamos de esofag cu compresie traheală și metastaze cerebrale multiple	10
<i>Denis Geambulat, Camelia Diaconu, Liviu Verinceanu</i>	
3. Cauză rară de ascită: sindromul Budd Chiari	20
<i>Camelia Diaconu</i>	
4. Varicele duodenale – manifestare a cancerului pancreatic?	30
<i>Cătălina Diaconu, Mădălina Ilie, Gabriel Constantinescu</i>	
5. Sindromul icteric: rolul ecografiei în managementul diagnostico-terapeutic la nivelul camerei de gardă	40
<i>Adela Golea</i>	
6. Formă particulară de icter obstructiv.	48
<i>Eugen Târcoveanu, Carol Stanciu</i>	
7. De la colecistectomie la gastrectomie.	56
<i>Irina- Gabriela Diaconu, Mădălina Ilie, Gabriel Constantinescu</i>	
8. Dificultăți de diagnostic și tratament la un pacient vârstnic cu patologie complexă	66
<i>Dănuț Ghiță, Sergiu Marian Cazacu, Alen Stegaru, Viorel Rădulescu</i>	
9. Complicațiile tratamentului multimodal în cancerul rectal – prezentare de caz	74
<i>Dana Lucia Stănculeanu, Raluca Ioana Bungehez</i>	
10. Hemoragie digestivă superioară recurentă la un pacient cu policitemia vera	83
<i>Cătălina Diaconu, Mădălina Ilie, Cristian Nedelcu, Gabriel Constantinescu</i>	

11. **Complicațiile trombofiliei la un pacient tânăr**93
Camelia Diaconu, Ruxandra Oprea
12. **Transplantul fecal în colita ulcerativă cu suprainfecție cu Clostridium difficile**102
Cătălina Diaconu, Alina Constantin, Mădălina Ilie, Raluca Simona Costache
13. **Complicațiile pulmonare ale consumului de droguri interzise.**112
Camelia Diaconu, Bianca Paraschiv
14. **De la ascită la adenocarcinom pulmonar – o aventură diagnostică. . .**121
Mircea-Cătălin Forțofoiu, Maria Forțofoiu, Aurelian Dobrinescu, Adrian Dobrinescu, Florin Poterașu, Camelia Foarfă, Serenada Bălă
15. **Nodulul pulmonar solitar sau marile probleme ale lucrurilor mici.**139
Nicoleta Ștefania Motoc, Cristina Poplăcean-Malița, Victoria Maria Ruța, Cosmina Magdău, Milena Adina Man, Carmen Monica Pop
16. **Paraplegie flască acută**148
Mihaela Pasc, Adela Golea
17. **Cauză rară de hipertensiune arterială secundară la un pacient tânăr**156
Camelia Diaconu
18. **Pneumotoracele spontan – cauză de tulburare de ritm cardiac**169
Sorin Mihai Lăcan, Eugenia-Maria Mureșan, Adela Golea
19. **Tumori cardiace: două cazuri de fibroelastom papilar apărute pe valvele aortică și pulmonară**173
Liliana Parascan
20. **Ulcerațiile digitale în sclerodermia sistemică: ușor de diagnosticat, greu de tratat**178
Carina Mihai
21. **Importanța testelor genetice în distrofiile miotonice**191
Mihail Matei, Anca Maria Sandu, Carmen Adella Sirbu
22. **Sarcoidoza – o cauză rară de mielită**198
Carmen-Adella Sirbu, Anca-Maria Sandu, Octavian-Mihai Sirbu, Mihail Matei, Cristina-Florentina Pleșa, Cristian Stan
23. **Cefaleea ca simptom de prezentare în departamentul de urgență . .**209
Eugenia-Maria Mureșan, Sorin Mihai Lăcan, Adela Golea

24. **Sindromul Trousseau și infarctul venos cerebral** 216
Mihail Matei, Octavian-Mihai Sirbu, Carmen-Adella Sirbu
25. **Dificultăți de diagnostic la un pacient asimptomatic cu tumori cutanate** 227
Dănuț Ghiță, Alen Stegaru, Daniela Vasile
26. **Ce poate ascunde diagnosticul de coagulare intravasculară diseminată?** 236
Giorgiana Dediu, Andreea Stoica, Alice Bălăceanu
27. **Atitudine chirurgicală radicală în neoplasmul ovarian recidivat** . . . 243
Nicolae Bacalbașa, Irina Bălescu
28. **Rolul chirurgiei ultraradicale pelvine în tratamentul unei recidive pelvine după neoplasm de col uterin preiradiat, operat** 250
Nicolae Bacalbașa, Irina Bălescu
29. **Ce se poate ascunde în spatele unei hernii inghinale** 258
Lili Lozaneanu, John Lotz, Eugen Târcoveanu
30. **Neoplasme multiple – încă un motiv de monitorizare periodică** . . . 267
Șerban Vișor Gabriel Berteșteanu, Alexandru Nicolaescu, Liliana Nițu, Bogdan Popescu, Cristian Radu Popescu, Raluca Grigore
31. **Angiosarcom cutanat frontoparietal – diagnostic precoce dificil și metastazare atipică** 273
Cristina-Nicoleta Cozma, Laura Răducu, Cristian Radu Jecan
32. **Reconstrucția mamară postneoplazie, un algoritm decizional terapeutic, nu doar o simplă intervenție chirurgicală** 282
Adriana Cătălina Neagu, Laura Răducu, Iulia Cristina Filip, Cristian Radu Jecan
33. **Recurența locală în carcinomul bazocelular micronodular** 291
Cristina Iulia Filip, Laura Răducu, Cristian Radu Jecan
34. **Algoritm decizional destinat realizării angioaccesului la bolnavul renal cronic în vederea efectuării hemodializei** 298
Oana Mihaela Coralia Manciu, Laura Răducu, Andra Elena Stroescu-Balcangiu, Radu Cristian Jecan
35. **Debutul și evoluția sindromului de tunel carpian în decurs de 1 an post-fractură de tip Pouteau-Colles** 306
Oana Mihaela Coralia Manciu, Cristina-Nicoleta Cozma, Silviu Constantin Bădoi

1. Cancer mamar metastazat plus ischemie acută periferică: un necaz nu vine niciodată singur

Camelia Diaconu

Introducere

Cancerul mamar este cel mai frecvent cancer la femei. Metastazează frecvent în plămân, oase, piele și țesuturi moi, ficat, glande suprarenale și creier^{1,2}. Tractul gastrointestinal este mai rar sediul unor determinări secundare ale cancerului mamar. Metastazele gastrointestinale ale cancerului mamar sunt frecvent subdiagnosticate în practica zilnică. În studiile necroptice, metastazele gastrice par să fie mai frecvente decât cele colorectale (6-18% versus 8-12%)³. Intervalul mediu de timp de la diagnosticul cancerului mamar până la cel al metastazelor gastrointestinale este variabil, de la câteva luni la câțiva ani^{4,6}. Dintre tipurile histopatologice de cancer mamar, carcinomul lobular se pare că metastazează mai frecvent în tractul gastrointestinal⁷. Nu de puține ori simptomatologia sugestivă pentru eventuale determinări secundare gastrointestinale (greață, vărsături, tulburări ale tranzitului intestinal, durere abdominală) este pusă pe seama efectelor secundare ale chimioterapiei cancerului mamar, ceea ce poate întârzia diagnosticul. Diagnosticul precoce este foarte important, întrucât permite inițierea promptă a tratamentului sistemic și ameliorarea prognosticului.

Prezentarea cazului

Pacientă de 67 de ani, fumătoare 30 PA, cunoscută cu boală arterială periferică, diabet zaharat tip 2 în tratament cu antidiabetice orale de

<http://www.all.ro/de-la-simptom-la-diagnostic-in-practica-medicala.html>

10 ani, diverticuloză colonică, neoplasm mamar stâng diagnosticat în urmă cu 3 săptămâni (carcinom ductal invaziv, GR, ER+, PGR-, cerb B₂ neg, cT3cN1cMx) pentru care s-a efectuat o ședință de chimioterapie cu Epirubicină și Ciclofosamidă, s-a prezentat la Unitatea de Primiri Urgențe a Spitalului Clinic de Urgență București pentru durere intensă la nivelul membrului inferior drept, debutată în urmă cu 24 de ore.

La examenul obiectiv, pacienta este conștientă, cooperantă, cu obezitate grad II, onicomicoză a membrelor inferioare, tegumentele sunt reci, marmorate la nivelul membrului inferior drept, cu puls absent la artera femurală, poplitee și tibială posterioară dreaptă. Zgomotele cardiace sunt ritmice, fără sufluri, tensiunea arterială 110/60 mm Hg, alura ventriculară 74/minut. Abdomenul este dureros difuz la palpare, însă fără semne de iritație peritoneală. Bolnava este orientată temporo-spațial, cu reflexe osteotendinoase simetrice.

Analizele de laborator efectuate în urgență identifică existența unei anemii ușoare (Hb 10,3 g/dL) și a unei ușoare hiponatremii (sodiu seric 131 mmol/L).

Se solicită consult de chirurgie cardiovasculară, care stabilește diagnosticul de ischemie acută de membru inferior drept. Pacienta refuză

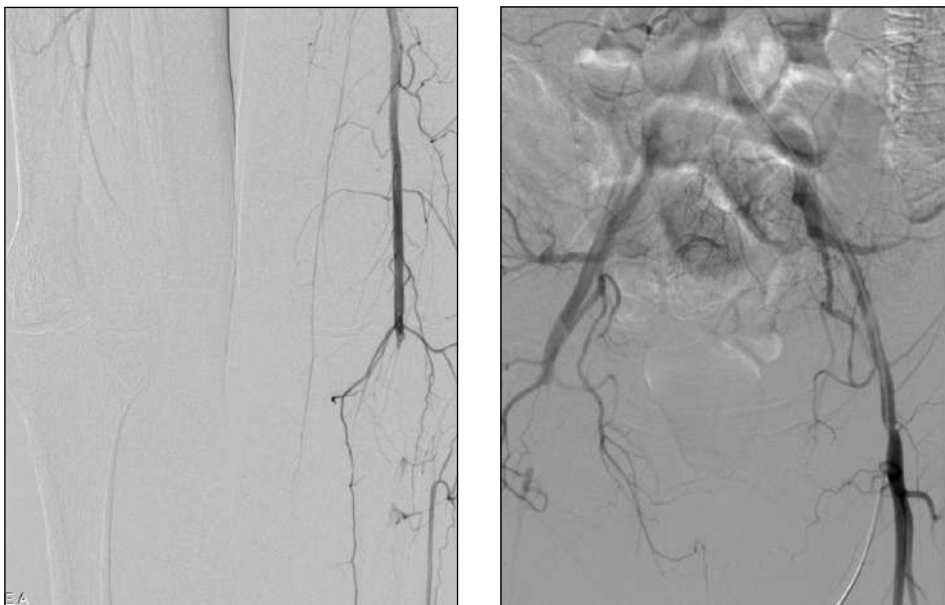


Figura 1,2. Arteriografie membre inferioare.

Ocluzia embolică a arterei femurale comune drepte.

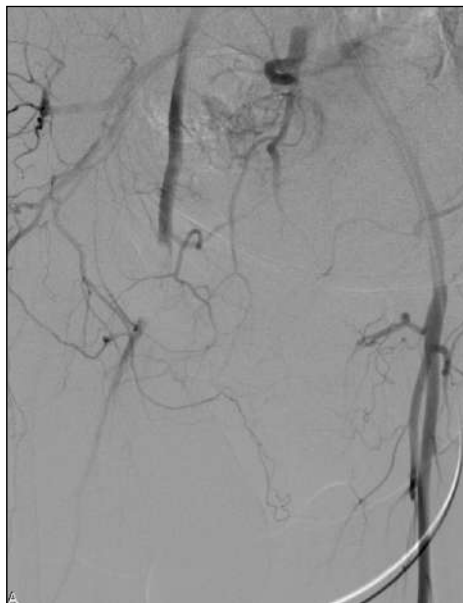

Figura 3. Arteriografie membre inferioare.
Ocluzia arterei poplitee drepte.

intervenția chirurgicală vasculară de urgență și se internează în Clinica de Medicină Internă, unde se administrează bolus de heparină nefracționată, se inițiază terapie cu heparină nefracționată pe injectomat, cu ajustarea dozelor pentru menținerea APTT între 60-70 msec.

Arteriografia membrelor inferioare efectuată după aproximativ 14 ore de la internare obiectivează axul iliac permeabil, cu calibrul normal, ocluzie embolică a arterei femurale comune drepte pe 4 cm distali și a arterei poplitee pe 3 cm distali, care se întinde pe primii 2 cm ai trunchiului tibio-peronier, artera femurală superficială și profundă permeabile, cu calibrul normal, trunchiuri gambiere cu flux întârziat, vizualizate slab, până în treimea medie, probabil prin lipsă de umplere (Fig. 1,2,3).

La 24 de ore de la internare, pacienta instalează dureri abdominale intense, cu absența tranzitului intestinal. Radiografia abdominală pe gol vizualizează multiple nivele hidroaerice cu caracter mixt, de mari dimensiuni, în mezogastru și flancuri bilateral, motiv pentru care se solicită tomografie computerizată în urgență, care stabilește diagnosticul de proces tumoral stenozant sigmoidian stadiul T2N0M0, cu ocluzie intestinală secundară (Fig. 4-9). S-a instituit rapid terapia de reechilibrare hidroelectrolitică, antibiotică, antiinflamatorie, analgezică, antisecretorie și s-a continuat terapia

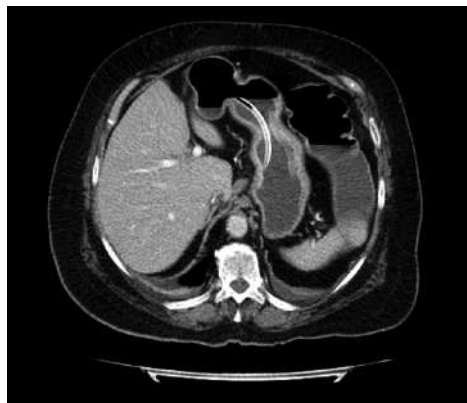

Figura 4. Tomografie computerizată abdominală. Ocluzie intestinală. Se vizualizează sonda nazogastrică.

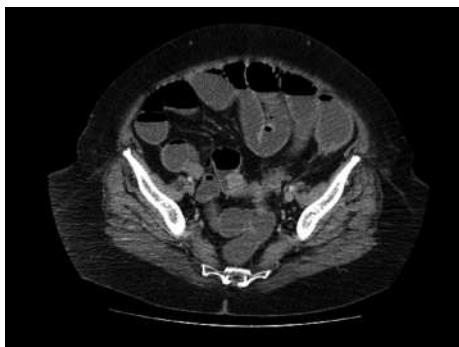
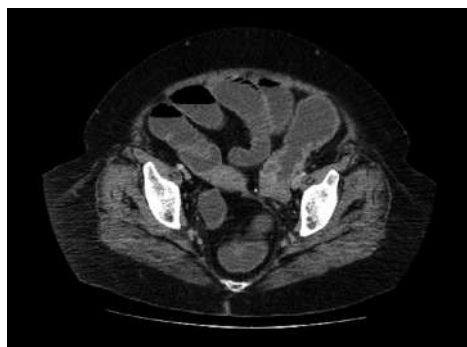

Figura 5-6. Tomografie computerizată abdominală. Proces tumoral stenozant sigmoidian cu ocluzie intestinală secundară.

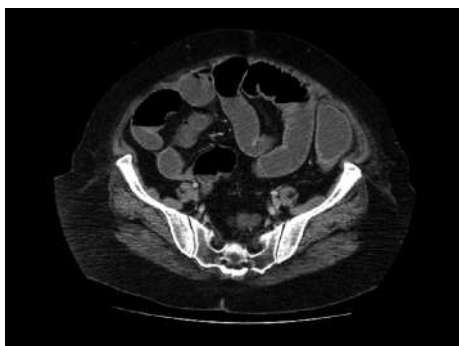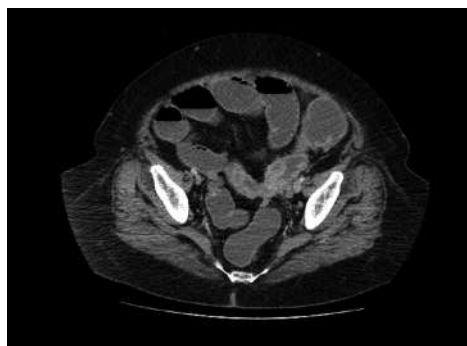


Figura 7-8. Tomografie computerizată abdominală. Proces tumoral stenozant sigmoidian cu ocluzie intestinală secundară.

intravenoasă cu heparină nefracționată pe injectomat. S-a intervenit chirurgical și s-a constatat prezența unei tumori de rect superior stenozantă, cu invazie tubară stângă și în retroperitoneu, perforată la acest nivel, cu cadrul colic și anse intestinale subțiri mult dilatate. Nu s-au constatat