

**ACTUALITĂȚI ÎN DIAGNOSTICUL
CARCINOMULUI HEPATOCELULAR**

MARILENA STOIAN

Doctor în medicină, Șef de lucrări, Medic primar medicină internă
Universitatea de Medicină și Farmacie Carol Davila, București, România
Spitalul clinic Dr. Ion Cantacuzino, București, România

ACTUALITĂȚI ÎN DIAGNOSTICUL CARCINOMULUI HEPATOCELULAR



EDITURA UNIVERSITARĂ
București

Colecția MEDICINĂ

Redactor: Gheorghe Iovan
Tehnoredactor: Ameluța Vișan
Coperta: Monica Balaban

Editură recunoscută de Consiliul Național al Cercetării Științifice (C.N.C.S.) și inclusă de Consiliul Național de Atestare a Titlurilor, Diplomelor și Certificatelor Universitare (C.N.A.T.D.C.U.) în categoria editurilor de prestigiu recunoscut.

Descrierea CIP a Bibliotecii Naționale a României

STOIAN, MARILENA

Actualități în diagnosticul carcinomului hepatocelular / Marilena

Stoian. - București : Editura Universitară, 2023

Conține bibliografie

ISBN 978-606-28-1627-8

616

DOI: (Digital Object Identifier): 10.5682/9786062816278

© Toate drepturile asupra acestei lucrări sunt rezervate, nicio parte din această lucrare nu poate fi copiată fără acordul Editurii Universitare

Copyright © 2023
Editura Universitară
Editor: Vasile Muscalu
B-dul. N. Bălcescu nr. 27-33, Sector 1, București
Tel.: 021.315.32.47
www.editurauniversitara.ro
e-mail: redactia@editurauniversitara.ro

Distribuție: tel.: 021.315.32.47 / 0745 200 718/ 0745 200 357
comenzi@editurauniversitara.ro
www.editurauniversitara.ro

CUPRINS

INTRODUCERE	9
CAPITOLUL I. DEFINIȚIE SI EPIDEMIOLOGIE	13
I.1. Definiție	13
I.2. Contextul clinic de apariție/dezvoltare al carcinomului hepatocelular	17
I.3. Epidemiologie	18
I.3.1. Incidență și mortalitate.....	18
I.3.2. Distribuție geografică	20
I.3.3. Sex	22
I.3.4. Anul nașterii.....	23
I.3.5. Factori de risc.....	24
Bibliografie	43
CAPITOLUL II. DIAGNOSTIC CLINIC ȘI PARACLINIC	60
II.1. Introducere.....	60
II.2. Manifestări clinice	61
II.2.1. Simptome și semne nespecifice	62
II.2.2. Manifestări clinice ale cirozei.....	62
II.2.3. Hepatomegalia	62
II.2.4. Durerea abdominală.....	63
II.2.5. Hemoragia digestivă	64
II.2.6. Icterul	64
II.2.7. Febra	65
II.2.8. Invazia venei cave inferioare	65
II.3. Sindroame paraneoplazice	66
II.4. Metastaze	69
II.5. Diagnostic paraclinic	70
II.5.1. Analize de laborator.....	70
II.5.2. Antigene embrionare.....	70
II.5.3. Antigenele proteice	73
II.5.4. Enzime și izoenzime	76

II.5.5. Citokinele.....	81
II.5.6. Biomarkeri genetici.....	82
II.5.7. Concluzii.....	86
II.6. Diagnostic histopatologic	88
II.6.1. Biopsia hepatică: prezent și viitor.....	88
II.6.2. Evaluare histopatologică a HCC	90
II.6.3. Variante histopatologice ale HCC	91
II.7. Diagnostic imunohistochimic	96
II.8. Diagnostic molecular	101
II.9. Utilitatea metodelor de diagnostic histopatologic, imunohisto-	
chimic și molecular în diagnosticul diferențial al HCC.....	102
II.9.1. Carcinomul hepatocelular bine diferențiat versus	
adenomul hepatocelular	102
II.9.2. Carcinom hepatocelular bine diferențiat versus hiperplazia	
nodulară focală.....	104
II.9.3. Carcinom hepatocelular bine diferențiat versus nodul	
cirotic displazic de grad înalt.....	105
II.9.4. Carcinom hepatocelular versus metastază	107
II.10. Algoritm de diagnostic al carcinomului hepatocelular.....	110
Bibliografie	111
CAPITOLUL III. DIAGNOSTIC IMAGISTIC	135
III.1. Importanța diagnosticului imagistic	135
III.2. Modalități de diagnostic imagistic.....	139
III.3. Ultrasonografia	140
III.4. Tomografia computerizată (CT).....	146
III.5. Rezonanța magnetică nucleară (RMN).....	150
III.6. Algoritm de diagnostic imagistic.....	152
Bibliografie	155
CAPITOLUL IV. STADIALIZARE, PROGNOSTIC ȘI	
SUPRAVIEȚUIRE	159
IV.1. Scorul CLIP (Cancer of the Liver Italian Program)	161
IV.2. Clasificarea BCLC (Barcelona Clinic Liver Cancer).....	161
IV.2.1. Scorul albumină-bilirubină (ALBI).....	162
IV.2.2. Alegerea sistemului de stadializare	163
IV.3. Alți factori care influențează supraviețuirea.....	163
IV.3.1. Incidența	163

IV.3.2. Histologia tumorală	164
IV.3.3. Nivelul seric al alfa-fetoproteinei	164
IV.3.4. Hepatitele B și C.....	164
IV.4. Terapia antivirală pentru carcinomul hepatocelular legat de VHB .	165
IV.4.1. Diabetul zaharat.....	165
Bibliografie	166

CAPITOLUL V. SCREENING-UL CARCINOMULUI

HEPATOCELULAR	168
V.1. Noțiuni generale.....	168
V.2. Intervalele de supraveghere propuse de programele de screening ..	171
V.3. Tipurile de teste de screening	171
V.4. Aspecte practice ale derulării testelor de screening.....	174
V.5. Caracteristicile testelor de screening	176
V.6. Candidații screening-ului carcinomului hepatocelular	176
V.8. Recomandări de ghid în screening-ul carcinomului hepatocelular..	183
V.8.1. Recomandări de screening pentru adulții cirofici	183
V.8.2. Recomandări de screening pentru adulții non-cirofici.....	186
V.9. Concluzii.....	189
V.10. Recomandări	191
Bibliografie	192

INTRODUCERE

Cancerul hepatic contribuie major la ponderea cancerului la nivel mondial. Rata de incidență a acestei boli a crescut în multe țări în ultimele decenii. Fiind principalul tip histopatologic de cancer hepatic, carcinomul hepatocelular (HCC) reprezintă marea majoritate a diagnosticelor de cancer hepatic și a deceselor. Virusul hepatitei B (VHB) și virusul hepatitei C (VHC) rămân, în prezent, cei mai importanți factori de risc la nivel mondial pentru HCC, dar importanța acestora va scădea probabil în următorii ani. Efectul vaccinării virusului hepatitei B la nou-născuți, deja observat la adulții tineri în unele țări, va fi mai relevant pe măsură ce subiecții vaccinați îmbătrânesc. În plus, tratamentele eficiente pentru infecțiile cronice atât cu virusul hepatitei B (VHB), cât și cu virusul hepatitei C (VHC) ar trebui să contribuie la scăderea ratelor HCC asociate infecțiilor virale. Din păcate, prevalența factorilor de risc metabolic pentru HCC, inclusiv sindromul metabolic, obezitatea, diabetul zaharat de tip II și boala ficatului gras non-alcoolic (NAFLD) sunt în creștere și pot deveni împreună cauza majoră a HCC la nivel global. Consumul excesiv de alcool rămâne, de asemenea, un factor de risc insolubil, la fel ca și contaminarea cu aflatoxină a alimentelor din unele părți ale lumii. În timp ce eforturi semnificative în diagnosticarea precoce și un tratament eficient sunt cu siguranță necesare pentru HCC, eforturile de prevenire primară care vizează scăderea prevalenței obezității și diabetului, dar și controlul creșterii micotoxinelor sunt la fel de necesare.

Practica medicală aduce în atenția specialiștilor gastroenterologi, hepatologi și oncologi carcinomul hepatocelular atât prin incidența crescută, dar, mai ales prin agresivitatea și riscul crescut de mortalitate. Datele publicate de Globocan 2020 au arătat că 905.700 de persoane au fost diagnosticate cu cancer hepatic și 830.200 de persoane au murit la nivel global în 2020; cancerul hepatic a fost printre primele trei cauze de deces prin cancer în 46 de țări, în timp ce numărul de noi cazuri și decese cauzate de cancer la ficat ar putea crește cu >55% până în 2040. Mai mult, cancerul de ficat a fost a doua cea mai frecventă cauză de deces prematur prin cancer în 2020, după cancerul pulmonar, cu peste 530.000 de decese în rândul

persoanelor cu vârsta cuprinsă între 30 și 69 de ani. Tumorile hepatice ocupă locul 6 mondial în clasificarea patologiilor oncologice. În Europa afectează aproximativ 10/1000 de persoane de sex masculin și 2/1000 din cele de sex feminin. În Statele Unite ale Americii se estimează, că în jur de 25.000 de bărbați și 11.000 de femei se îmbolnăvesc anual de cancer hepatic. Decesele provocate de tumorile hepatice sunt de aproximativ 19.000 și respectiv 9.000 de persoane/an. Frecvența mare a cazurilor de cancer hepatic este cauzată, în principal, de incidența crescută a îmbolnăvirilor cu **virusul hepatitei B și C**, vârsta medie de diagnosticare tumorală hepatică fiind cuprinsă între 40 și 50 de ani. Diagnosticul tardiv al carcinomului hepatocelular în cursul evoluției afecțiunilor primare este responsabil de o rată mică de supraviețuire: de numai 6 până la 20 de luni, ceea ce-i conferă gravitate crescută, cu risc crescut de mortalitate.

Conștientizarea factorilor de risc ai HCC este utilă atât în diagnosticare, cât și în vederea instituirii supravegherii. Ansamblul etiopatogenic al carcinomului hepatocelular este reprezentat de o mare diversitate de factori de risc. Dintre aceștia, trebuie precizați: *factorii individuali*, care includ factorii genetici, ce determină predispoziția genetică individuală pentru dezvoltarea hepatocarcinomului, și vârsta înaintată; *factorii de mediu*, categorie de factori în care sunt încadrate virusurile hepatice B (VHB) și C (VHC), aflatoxinele generate de agenți patogeni infecțioși, precum *Aspergillus flavus*, *Aspergillus parasiticus* și *Aspergillus nomius*, consumul cronic de băuturi alcoolice, fumatul (tabagismul cronic); *condiții patologice particulare* (afecțiuni hepatice, boli metabolice și sistemice), precum ficatul gras non-alcoolic (NAFLD – *non-alcoholic fatty liver disease*) și steatohepatita non-alcoolică (NASH – *non-alcoholic steatohepatitis*), ciroza hepatică, ciroza biliară primitivă, hepatita autoimună, hemocromatoza, diabetul zaharat tip II și obezitatea. Giroza hepatică este principalul factor de risc, supravegherea acestor pacienți din punct de vedere al riscului carcinogenetic este indicată la acești pacienți. O tumoră identificată în ficatul cirotic este mai probabil să fie HCC decât metastaze sau adenom hepatic. Cu toate acestea, diagnosticul diferențial trebuie să include și leziunea nodulară cirotică displazică

Abordarea radiologică non-invazivă este standardul de aur în diagnosticul HCC, în contrast cu majoritatea altor tumori maligne care necesită confirmare prin efectuarea biopsiei. Biopsia este indicată doar în cazurile controversate din punct de vedere radiologic sau pentru a dovedi

CHC în ficatul necirotic. Ultrasonografia este utilizată pentru supraveghere și etapa inițială a diagnosticului. Pentru supravegherea pacientului cirotic, ecografia se efectuează o dată la 6 luni. Dacă se dezvoltă un focus suspect, abordarea ulterioară se bazează pe dimensiune. Fie CT, fie RMN este indicat pentru leziuni de masă mai mari de 20 mm, în timp ce ambele metode sunt recomandate pentru un nodul care măsoară între 10 și 20 mm. Nodulii care sunt mai mici de 1 cm sunt urmați de US o dată la 4 luni. Hipervascularitatea este o trăsătură caracteristică a HCC în CT și RMN. PET și CEUS pot avea un rol suplimentar în diagnosticarea HCC.

Progresele în tehnologie, cum ar fi spectrometria de masă și secvențierea de generație următoare, sunt foarte promițătoare pentru identificarea de noi biomarkeri de diagnostic precoce pentru HCC. MiARN-urile circulante sunt deosebit de interesante ca o clasă complet nouă de biomarkeri și pot depăși markerii tradiționali ai proteinelor serice. Avantajele suplimentare sunt că unele modificări ale miARN-urilor sunt detectate devreme și în fluidele corporale, astfel încât să poată fi monitorizate cu ușurință. Cu toate acestea, chiar dacă oricare dintre markerii discutați funcționează bine ca biomarkeri, eficacitatea terapeutică rămâne slabă, mai ales în absența imagisticii. Prin urmare, sunt necesare cu disperare noi opțiuni de tratament și noi modalități de imagistică. În cele din urmă, noi biomarkeri pot oferi indicii importante pentru înțelegerea noastră a oncogenezei și, în cele din urmă, pot conduce la strategii de tratament mai bune. Progresul simultan în aceste multe discipline medicale va iniția, sperăm, o schimbare în prognosticul rezervat al pacienților cu HCC.

CAPITOLUL I

DEFINIȚIE ȘI EPIDEMIOLOGIE

I.1. Definiție

Carcinomul hepatocelular (HCC) este definit ca fiind o tumoră malignă hepatică primară care se dezvoltă, de obicei în cadrul unei boli hepatice cronice, în special la pacienții cu ciroză sau infecție cronică cu virusul hepatitei B. Aproximativ 75% dintre tumorile hepatice primare sunt reprezentate de **carcinomul hepatocelular**, urmat de o serie de tipuri neoplazice, în care colangiocarcinom deține supremația în ceea ce privește numărul de cazuri de carcinom hepatic primitiv [1].

Tumorile primare maligne ale ficatului se dezvoltă din celulele constitutive majore ale ficatului, și anume hepatocitele (dând naștere **carcinomului hepatocelular [HCC]**), celulele epiteliale biliare (**colangiocarcinom** și **chistadenocarcinom biliar**), celule endoteliale (**angiosarcom**, **hemangioendoteliomul epitelioid**), sau combinații ale acestor celule cu diferite celule mezenchimale (de exemplu, **hepatoblastom**). Unele (de exemplu, carcinomul combinat hepatocelular-colangiocelular) reprezintă coabitarea a două tumori diferite, sau pot rezulta din transformarea malignă a celulelor progenitoare hepatice cu diferențiere de-a lungul a două linii celulare diferite. Dintre toate tipurile de neoplasm hepatic, carcinomul hepatocelular (HCC) este cea mai frecventă tumoră hepatică primară, urmată de colangiocarcinom. [2]. Tabel 1

O formă clinică particulară de carcinom hepatocelular o reprezintă **carcinomul fibrolamelar**, o tumoră malignă extrem de rară care apare la pacienții fără istoric de ciroză. Inițial, la momentul identificării în 1950 a fost denumit de către John Craig hepatom eozinofil cu fibroză lamelară, având în vedere caracteristicile sale distinctive: celule tumorale cu citoplasmă eozinofilă și aranjarea paralelă a colagenului în septuri fibroase vizibile (Figura 1).

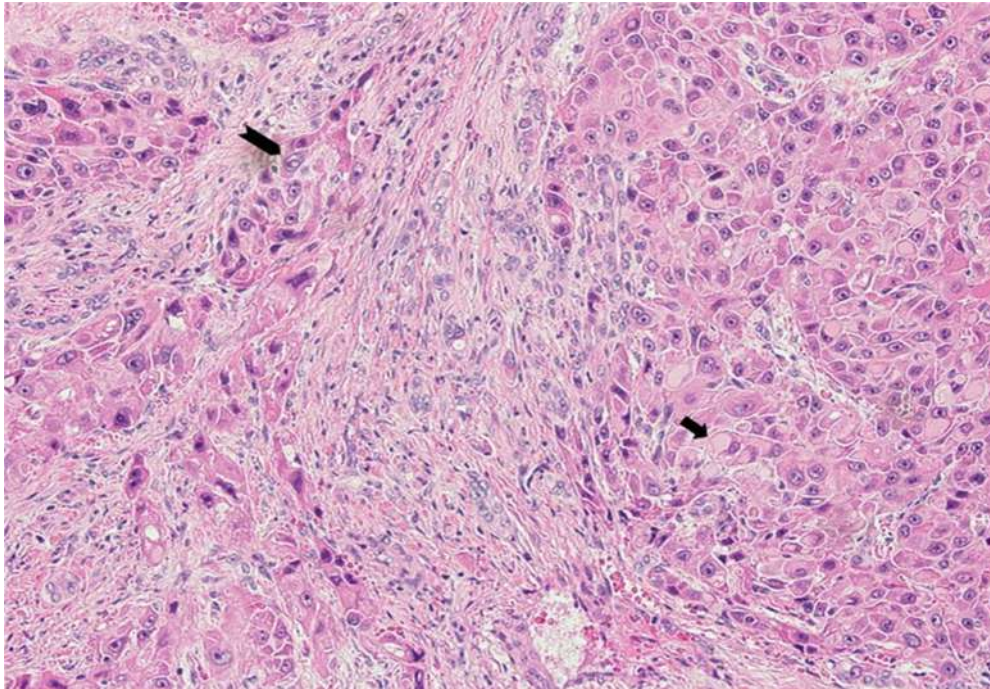


Figura 1. Carcinom fibrolamelar caracteristic: celule poligonale mari caracteristice cu incluziuni cistoplasmice eozinofile și aranjament paralel lamelar adiacent al stromei fibroase abundente; examinare microscopie optică cu colorație hematoxilină și eozină (H&E) (*Arhivă autor*)

În prezent este cunoscut și sub denumirea de carcinom hepatocelular fibrolamelar (FLC), fiind un cancer hepatic rar care apare în principal la adolescenți și adulții tineri care nu au antecedente de boală hepatică [3]. Termenul „fibrolamelar” derivă din benzile fibroase distinctive (lamele) observate atunci când țesutul tumoral este examinat la microscop (vezi figura 1). În stadiile incipiente ale bolii, pacienții afectați sunt de obicei asimptomatici, astfel încât la momentul diagnostic, este posibil să se fi extins deja extrahepatic, în acest stadiu evolutiv pe lângă manifestările generale clinice comune tuturor neoplasmelor (scădere în greutate, astenie fizică, inapetență) sunt prezente și manifestări clinice de afectare a organelor metastazate. FLC se diferențiază de carcinomul hepatocelular (HCC) prin faptul că este mult mai rar întâlnit decât acesta, afectând tinerii cu funcție hepatică normală și fără factori de risc cunoscuți [4]. Se presupune că factori genetici și de mediu ar juca un rol important în dezvoltarea acestui tip de carcinoma hepatocelular, a cărei incidență este subdiagnosticată, conform

statisticilor publicate de *The Fibrolamellar Cancer Foundation*. Pe baza datelor din programul de Supraveghere, Epidemiologie și Rezultate Finale (SEER) al Institutului Național al Cancerului, rata de incidență a carcinomului fibrolamelar este de 0,02 la 100.000 pe an. [3].

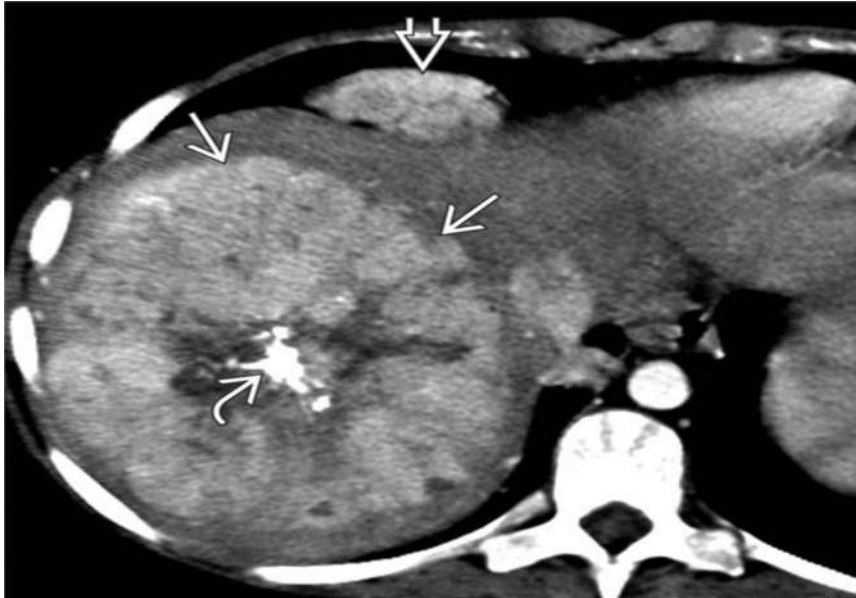


Figura 2. CT axial sugestivă pentru carcinom fibrolamelar: ➔ masă mare, heterogenă, ipervasculară, cu o cicatrice centrală mare, calcifiată ➔ și limfadenopatie cardiofrenică. ➔ (Arhivă autor)

În 2014, a fost descoperită o transcriere himerică (numită și genă de fuziune) între DNAJB1 (omologul DnaJ/HSP40, subfamilia B, membru 1) și PRKACA (proteîn kinază, dependentă de cAMP, catalitică, alfa; DNAJB1-PRKACA) la majoritatea FLC studiate. O deleție unică a cromozomului 19 duce la gena de fuziune și o proteină funcțională de fuziune DNAJB1-PRKACA. Fuziunea nu este însă specifică FLC, fiind identificată și în alte afecțiuni maligne [5]. Identificarea transcriptului de fuziune în probele de biopsie necesită hibridizare in situ ARN, reacție în lanț a polimerazei cu transcriptază inversă (RT-PCR) sau metode de hibridizare in situ fluorescentă (FISH). Un rol patogenetic pentru această transcriere de fuziune nu este încă stabilit. În timp ce unii autori nu recunosc utilitatea